

УДК 547.222:611.36:615.01

DOI: 10.36946/0869-7922-2020-6-14-20

ЭКСПЕРИМЕНТАЛЬНАЯ ОЦЕНКА ГЕПАТОПРОТЕКТОРНОЙ АКТИВНОСТИ ОКСИМЕТИЛУРАЦИЛА В КОМБИНАЦИИ С ИЗВЕСТНЫМИ ЛЕКАРСТВЕННЫМИ ПРЕПАРАТАМИ (МЕКСИДОЛ, ТОНАРОЛ, АЦЕТИЛЦИСТЕИН)

Э.Ф. Репина¹, Д.О. Каримов¹,
Г.В. Тимашева¹,
Н.Ю. Хуснутдинова¹,
Л.А. Мусина², А.Р. Гимадиева³,
С.С. Байгильдин¹,
Д.А. Смолянкин¹, Я.В. Валова^{1,4}

¹ФБУН «Уфимский НИИ медицины труда и экологии человека», 450106, Уфа

²ФГБУ «Всероссийский центр глазной и пластической хирургии» Минздрава России, 450075, Уфа

³Уфимский Институт химии УФИЦ РАН, 450054, Уфа

⁴Башкирский государственный университет, 450076, Уфа

Представлены результаты морфологических изменений в печени крыс при остром воздействии тетрахлорметана и профилактической коррекции повреждений комбинациями оксиметилурацила (ОМУ) с известными лекарственными препаратами: «Мексидолом», «Тонаролом» и ацетилцистеином. Наибольший эффект установлен при коррекции ОМУ в комбинации с «Тонаролом». В порядке убывания гепатопротекторной активности исследованные комбинации препаратов можно расположить в следующей последовательности: ОМУ/ «Тонарол» > ОМУ/ Ацетилцистеин > ОМУ/ «Мексидол».

Ключевые слова: тетрахлорметан, печень, морфологическая структура, коррекция, комбинация, оксиметилурацил, мексидол, тонарол, ацетилцистеин.

Цит: Э.Ф. Репина, Д.О. Каримов, Г.В. Тимашева, Н.Ю. Хуснутдинова, Л.А. Мусина, А.Р. Гимадиева, С.С. Байгильдин, Д.А. Смолянкин, Я.В. Валова. Экспериментальная оценка гепатопротекторной активности оксиметилурацила в комбинации с известными лекарственными препаратами (мексидол, тонарол, ацетилцистеин). Токсикологический вестник. 2020; 6:14-20

Введение. С момента введения в медицинскую практику первых пиримидинов предпринимались попытки использовать их в качестве гепатопротекторов. Установлено, что оксиметилурацил (ОМУ) и его производные проявляют себя как гепатопротекторы на моделях поражения печени как промышленными токсикантами, так и некоторыми лекарственными препаратами, и

этанолом [1]. Это подтверждается результатами биохимических, морфологических, гистохимических и генетических исследований [2,3,4, 5]. В основе фармакологических эффектов производных 6-метилурацила (в том числе ОМУ) лежат два первичных механизма: ингибирование свободнорадикального окисления и прямое защитное действие на биологические мембраны [6]. В

Репина Эльвира Фаридовна (Repina El'vira Faridovna), кандидат медицинских наук, старший научный сотрудник отдела токсикологии и генетики с экспериментальной клиникой лабораторных животных ФБУН «Уфимский НИИ медицины труда и экологии человека», e.f.repina@bk.ru;

Каримов Денис Олегович (Karimov Denis Olegovich), кандидат медицинских наук, заведующий отделом токсикологии и генетики с экспериментальной клиникой лабораторных животных ФБУН «Уфимский НИИ медицины труда и экологии человека», karimovdo@gmail.com;

Тимашева Гульнара Вильевна (Timasheva Gul'nara Vil'evna), кандидат биологических наук, ведущий научный сотрудник отдела токсикологии и генетики с экспериментальной клиникой лабораторных животных ФБУН «Уфимский НИИ медицины труда и экологии человека», e.f.repina@bk.ru;

Хуснутдинова Надежда Юрьевна (Khusnutdinova Nadezhda Yurevna), научный сотрудник отдела токсикологии и генетики с экспериментальной клиникой лабораторных животных ФБУН «Уфимский НИИ медицины труда и экологии человека», h-n-yu@yandex.ru;

Мусина Ляля Ахияровна (Musina Lyalya Akhiyarovna), доктор биологических наук, профессор, ведущий научный сотрудник отдела морфологии ФГБУ «Всероссийский центр глазной и пластической хирургии» Минздрава России, morphoplant@mail.ru;

Гимадиева Альфия Раисовна (Gimadieva Al'fiya Raisovna), кандидат химических наук, старший научный сотрудник лаборатории фармакофорных циклических систем Уфимского Института химии УФИЦ РАН, alf_gim@mail.ru;

Байгильдин Самат Сагадатович (Baigildin Samat Sagadatovich), младший научный сотрудник отдела токсикологии и генетики с экспериментальной клиникой лабораторных животных ФБУН «Уфимский НИИ медицины труда и экологии человека», baigildin.samat@yandex.ru;

Смолянкин Денис Анатольевич (Smolyankin Denis Anatol'evich), младший научный сотрудник отдела токсикологии и генетики с экспериментальной клиникой лабораторных животных ФБУН «Уфимский НИИ медицины труда и экологии человека», smolyankin.denis@yandex.ru;

Валова Яна Валерьевна (Valova Yana Valer'evna), младший научный сотрудник отдела токсикологии и генетики с экспериментальной клиникой лабораторных животных ФБУН «Уфимский НИИ медицины труда и экологии человека», аспирант Башкирского государственного университета, q.juk@ya.ru

то же время, фактором, сдерживающим применение пиримидинов при патологиях, сопровождающихся развитием гипоксии, является слабое их влияние на процессы образования энергии в клетке. Поскольку гипоксические состояния сопутствуют практически любой патологии, в том числе индуцированной производственными токсикантами, современные исследователи сосредоточились на разработках веществ, облегчающих реакцию организма на гипоксию или предотвращающих ее развитие [7]. Так установлено, что в условиях поражения печени тетрахлорметаном (ТХМ) применение ОМУ малоэффективно, однако, сукцинат натрия, обладающий стимулирующим действием на систему энергетического обмена, значительно повышает его гепатопротекцию. Применение ОМУ в условиях развития токсической гепатаргии (аргия - бездействие) у крыс, вызванной введением смертельных доз дихлорэтана, этанола, тетрахлорметана, совтола, оказывает терапевтический эффект только в составе комплексной терапии, включающей антидотные средства (ацетилцистеин, α -токоферол и др.) [8].

Совместное применение ОМУ с известными гепатопротекторами с целью повышения их эффективности малоисследованно, хотя перспективно, поскольку ОМУ повышает эффективность многих известных лекарственных средств и одновременно снижает их токсичность, побочное действие, повышает переносимость [1].

В связи с вышесказанным, нам представлялось актуальным изучить возможность комбинированного применения ОМУ с известными лекарственными препаратами: мексидолом, тонаролом и ацетилцистеином.

Мексидол обладает выраженным антиоксидантным и мембранопротекторным действием. По химической структуре он представляет собой 2-этил-6-метил-3-оксипиридин сукцинат и, таким образом, имеет сходство с пиридоксином (витамин В6). С другой стороны, в его состав входит сукцинат, который является в организме субстратом для повышения энергетического обмена в клетке [9].

Тонарол (2,6-ди-трет-бутил-4-метилфенол) - эффективный противоязвенный препарат цитопротекторного типа, который по химической структуре относится к классу пространственно-затрудненных (экранированных) фенолов [10]. Особенностью пространственно-затрудненных (экранированных) фенолов является способность эффективно ингибировать свободно-радикальные процессы посредством связывания активных свободных радикалов с образованием стабильного феноксильного радикала, выбывающего из реакции [11].

Ацетилцистеин рассматривается в мировой медицинской литературе как одно из наиболее

широко применяемых антиоксидантных средств. Он сочетает в себе свойства неспецифического токсикотропного противоядия, вступающего в физико-химические взаимодействия с токсичными веществами в организме человека, и токсикокинетического противоядия, оказывающего влияние на скорость процессов деградации токсичных молекул. Кроме того, ацетилцистеин активизирует синтез глутатиона, который является важным фактором химической детоксикации [12]. Цитопротективное действие ацетилцистеина, тесно связанное с его антиоксидантными свойствами, определяет потенциальные возможности его применения при различных заболеваниях и патологических состояниях в клинике внутренних болезней. Так, показано, что ацетилцистеин: улучшает выживаемость больных после трансплантации печени [13]; он также эффективен при острых отравлениях парацетамолом и другими токсическими веществами [14].

Целью исследований являлось изучение гепатопротекторного действия комбинаций ОМУ с «Мексидолом», «Тонаролом» и ацетилцистеином на основании морфологических изменений при остром токсическом поражении печени ТХМ.

Материалы и методы исследования. Экспериментальные исследования проведены в ФБУН «Уфимский НИИ медицины труда и экологии человека» под руководством д.м.н., профессора В.А. Мышкина. Использованы белые аутбредные крысы-самцы (ФГУП «ПЛЖ «Рапполово») массой тела 180-200 г. Животные получали сухой сбалансированный комбикорм «Чара» производства фирмы ООО «МультиТорг» (Россия) и воду в режиме неограниченного доступа. Для содержания использовался сертифицированный подстилочный материал Рехофикс МК 2000 производства компании И.РЕТТЕНМАЙЕР унд Зёне ГмбХ + КоКГ (Германия), поставщик: ООО «Реттенмайер Рус» (Россия). Крыс в количестве 24 голов методом случайной выборки разделили на 5 групп и содержали в клетках по 6 особей при температуре воздуха $21 \pm 1^\circ\text{C}$.

Модель острого токсического поражения печени лабораторных животных воспроизводили по методике, приведенной в литературе [15]. В качестве токсиканта использовали 50% раствор тетрахлорметана, носителя и контрольного вещества (отрицательный контроль) - рафинированное оливковое масло, реализуемое в торговой сети. ОМУ (оксиметилурацил, или 5-гидрокси-6-метилурацил) был предоставлен Уфимским Институтом химии УФИЦ РАН. Мексидол (производитель - ЗАО «ЗиО-Здоровье», Россия, г. Подольск) и Тонарол - производитель ТОНАР НПФ ТОО, Россия были приобретены в аптечной сети. В эксперименте был использован химически чи-

стый реактив – ацетилцистеин. Дизайн исследования представлен в таблице 1.

Условия проведения и вывода животных из эксперимента проводили с соблюдением международных принципов Хельсинской декларации о гуманном отношении к животным и требованиями «Правил проведения работ с использованием экспериментальных животных» (Приложение к приказу Минздрава СССР от 12.08.1977 № 755). Животные выводились из эксперимента путем эвтаназии с помощью углекислого газа с последующей декапитацией.

После вскрытия животных печень извлекали и фиксировали в 10% растворе нейтрального формалина, проводили через спирты и заливали в парафин по стандартной методике приготовления гистологических препаратов [16]. Срезы органов окрашивали гематоксилином и эозином. Изготовленные препараты изучали в светооптическом микроскопе Leica DMD 108 (Германия). Окуляр x10, объектив x10, x20 (100 и 200-кратное увеличение). Сравнительный анализ полученных результатов проводили по комплексу морфологических признаков:

- морфологическим проявлениям повреждения паренхимы (некротические и некробиотические морфологические признаки, распространенность, форма дистрофии, нарушение балочного строения);
- наличию и характеру стромальных клеточных реакций;
- характеру и степени выраженности компенсаторно-приспособительных процессов.

Результаты и обсуждение. В 1 группе крыс структура печени соответствовала

норме. Выявлено четкое дольковое строение печени с радиальным расположением балок. При окраске гистологических срезов гематоксилином и эозином цитоплазма гепатоцитов окрашивалась в ровный розовый цвет. Клетки имели ядра с хорошо выраженной оболочкой.

В паренхиме печени крыс 2 группы выявлялись изменения, которые характерны для воздействия ТХМ. Наблюдались необратимые изменения в виде ступенчатых и массивных мостовидных некрозов паренхимы печени, полной потери радиальной балочной структуры.

При профилактической коррекции токсических повреждений ОМУ в комбинации с «Мексидолом» (3 группа) у части крыс выявлялись дистрофические изменения гепатоцитов центрлобулярных зон паренхимы печени, выраженные от слабой до средней степени. Патологические изменения касались только цитоплазмы клеток, размеры ядер и их структура не изменялись. Радиальность расположения вокруг центральных вен сохранялась (рис. 1). У большей части крыс этой группы патологические изменения печени были более выраженными, особенно в центрлобулярных зонах, хотя и сохранялась структура гепатоцитов вокруг портальных трактов (рис.2). Местами выявлялся парциальный некроз цитоплазмы (частичная гибель цитоплазмы), и колликвационный некроз - цитолиз с полным распадом клеточных органелл. В этих участках преобладал полиморфизм с полной потерей радиальной балочной структуры парен-

Таблица 1

Дизайн исследования

№ группы	Пол	Количество животных	Препарат peros, за 2 часа до введения токсиканта в течение 6 дней/ Доза препарата, мг/кг массы тела	Препарат парентерально, за 1 часа до введения токсиканта в течение 6 дней/ Доза препарата, мг/кг массы тела	Контрольное вещество / токсикант, подкожно в течение 4 дней	Доза токсиканта, мг/кг или объем	Эвтаназия, забор биоматериала
1	самцы	6	-	-	Оливковое масло	эквивалентный объем	7 день
2	самцы	6	-	-	ТХМ	2 г/кг массы тела	7 день
3	самцы	6	ОМУ/200	Мексидол/50	ТХМ	2 г/кг массы тела	7 день
4	самцы	6	ОМУ/200	Тонарол/50	ТХМ	2 г/кг массы тела	7 день
5	самцы	6	ОМУ/200	Ацетилцистеин/500	ТХМ	2 г/кг массы тела	7 день




Рис.1. Структура паренхимы печени крыс при коррекции ОМУ в комбинации с «Мексидолом». Сохраняющаяся радиальность расположения гепатоцитов вокруг центральной вены (ЦВ). Окраска гематоксилином и эозином. Увел.Х200.

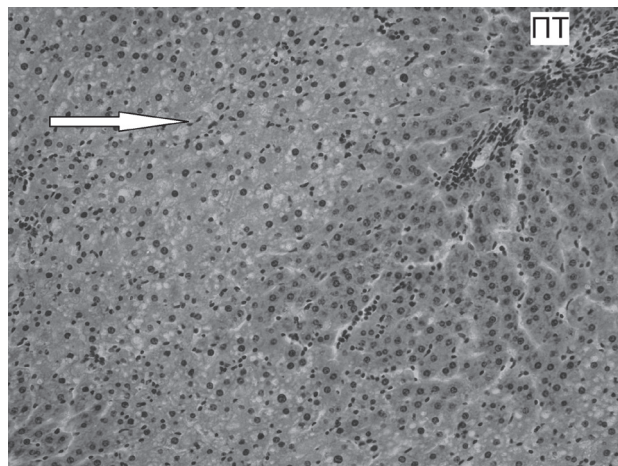


Рис.2. Структура паренхимы печени крыс при коррекции ОМУ в комбинации с «Мексидолом». Выраженные изменения гепатоцитов центролобулярной зоны (↑) при сохранности гепатоцитов перипортальной зоны (ПТ). Окраска гематоксилином и эозином. Увел.Х200.

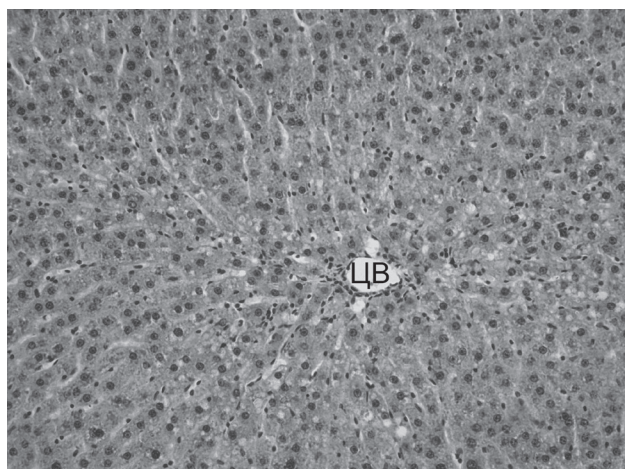


Рис.3. Структура паренхимы печени крыс при коррекции ОМУ в комбинации с «Тонаролом». Сохраняющаяся радиальность расположения печеночных трабекул вокруг центральной вены (ЦВ). Окраска гематоксилином и эозином. Увел.Х200.

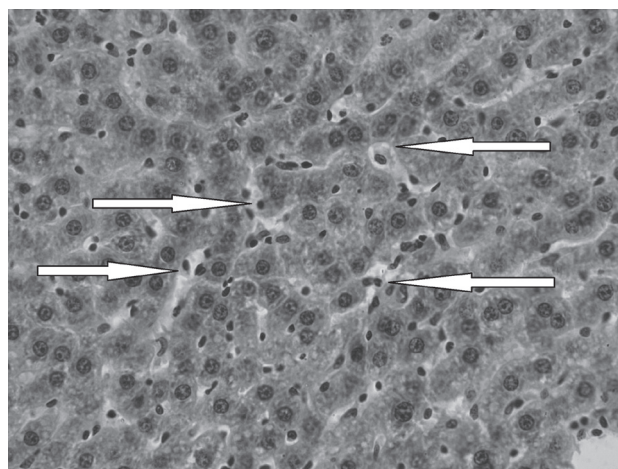


Рис.4. Структура паренхимы печени крыс при коррекции ОМУ в комбинации с «Тонаролом». Активизирующиеся звездчатые ретикулоэндотелиоциты в синусоидах (↑). Окраска гематоксилином и эозином. Увел.Х400.

химы печени. Большинство внутридольковых сосудов были расширены и кровенаполнены. Из них мигрировали воспалительные клетки (лимфоциты, макрофаги) и формировали довольно обширные инфильтраты вокруг портальных трактов.

В 4 группе (коррекция ОМУ в комбинации с «Тонаролом») морфологически выявлялись обратимые дистрофические изменения гепатоцитов центролобулярных зон паренхимы печени, выраженные от слабой до средней степени. В печеночных клетках вокруг центральных вен определялась мелкокапельная вакуолизация цитоплазмы. Клетки имели одно, реже два, довольно крупных ядра с

одним или двумя ядрышками. Несмотря на вакуолизацию цитоплазмы клеток радиальность расположения печеночных трабекул вокруг центральных вен сохранялась (рис.3). Вокруг портальных трактов выявлялись зоны гепатоцитов с неизменной структурой. Синусоиды между печеночными трабекулами хорошо просматривались. В них определялось большое количество активизирующихся распластанных внутри синусоидов звездчатых ретикулоэндотелиоцитов с ярко-розовой цитоплазмой, свидетельствующих о повышении компенсаторных функций печени (рис.4). Центральные вены и сосуды портальных трактов были не расширены.

У половины крыс 5 группы (коррекция ОМУ в комбинации с ацетилцистеином) выявлялись обратимые дистрофические изменения гепатоцитов централобулярных зон паренхимы печени слабой степени. Лишь в отдельных зонах вокруг центральных вен определялась мелкокапельная вакуолизация цитоплазмы печеночных клеток. Гепатоциты были ровные, имели одно, реже два, довольно крупных ядра с одним или двумя ядрышками. Радиальность расположения печеночных трабекул вокруг центральных вен при этом сохранялась (рис.5). Синусоиды между печеночными трабекулами хорошо просматривались. В них определялось большое количество удлинённых синусоидных клеток и звездчатых ретикулоэндотелиоцитов с ярко-розовой цитоплазмой. Центральные вены и сосуды портальных трактов были спокойными, не расширенными и без инфильтрации воспалительными клетками прилежащей паренхимы. У другой половины патологические изменения печени были более выраженными, хотя и сохранялась структура гепатоцитов вокруг портальных трактов. Вокруг центральных вен определялись

признаки как гидропической вакуольной, баллонной дистрофии гепатоцитов до парциального (частичного) некроза цитоплазмы и колликвационного некроза клеток (рис.6). Клетки были полиморфны и различных размеров. Здесь можно было увидеть множество гепатоцитов с пикнотичными плотными темными ядрами. Центральные вены и окружающие синусоиды были кровенаполнены, также как и сосуды большинства портальных трактов. Около таких сосудов выявлялись воспалительные инфильтраты.

Сравнительная эффективность изученных комбинаций представлена в таблице 2.

Из данных, представленных в таблице, видно, что все изученные комбинации препаратов в режиме профилактического введения проявляют неплохой гепатотропный эффект, снижая объем необратимых изменений в виде некрозов паренхимы печени, способствуя сохранению радиальной балочной структуры печени и гепатоцитов.

Наибольший эффект установлен при коррекции ОМУ в комбинации с «Тонаролом». В порядке убывания гепатопротекторной активности исследованные комбинации препаратов можно расположить в следующей последовательно-

Таблица 2

Сравнительная гепатопротекторная эффективность комбинаций препаратов

Место в ряду эффективности	Комбинация	Патоморфологические признаки (общее краткое заключение)
1 место	ОМУ/ «Тонарол»	Практически у всех крыс морфологически выявлялись обратимые дистрофические изменения гепатоцитов централобулярных зон паренхимы печени. Радиальность расположения печеночных трабекул вокруг центральных вен сохранялась. Вокруг портальных трактов выявлялись зоны гепатоцитов с неизменной структурой. В синусоидах между печеночными трабекулами определялось большое количество звездчатых ретикулоэндотелиоцитов, свидетельствующих о повышении компенсаторных функций печени. Центральные вены и сосуды портальных трактов были не расширены.
2 место	ОМУ/ Ацетилцистеин	У половины крыс выявлялись обратимые дистрофические изменения гепатоцитов. Радиальность расположения печеночных трабекул вокруг центральных вен при этом сохранялась. В синусоидах между печеночными трабекулами определялось большое количество звездчатых ретикулоэндотелиоцитов. Центральные вены и сосуды портальных трактов были не расширенными и без инфильтрации. У другой половины патологические изменения печени были более выраженными, хотя и сохранялась структура гепатоцитов вокруг портальных трактов. Наблюдалось множество гепатоцитов с пикнотичными ядрами. Центральные вены и окружающие синусоиды были кровенаполнены, рядом с ними выявлялись воспалительные инфильтраты.
3 место	ОМУ/ «Мексидол»	У большей части крыс этой группы патологические изменения печени были более выраженными, особенно в централобулярных зонах, хотя и сохранялась структура гепатоцитов вокруг портальных трактов. Местами выявлялся парциальный некроз цитоплазмы, в этих участках была нарушена балочная структура паренхимы печени. Большинство внутридольковых сосудов были расширены и кровенаполнены. Вокруг портальных трактов наблюдались обширные инфильтраты

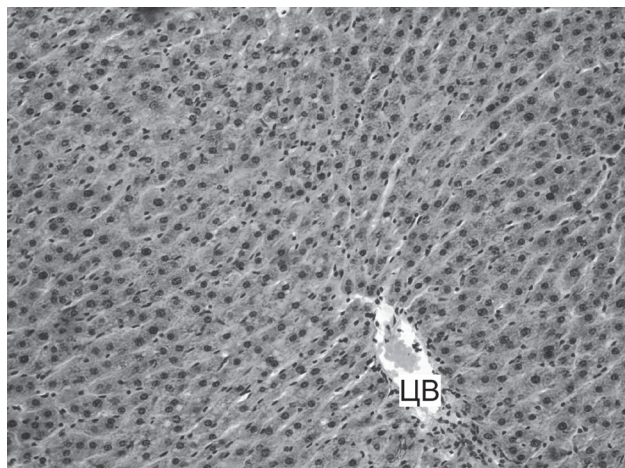


Рис.5. Структура паренхимы печени крыс при коррекции ОМУ в комбинации с ацетилцистеином. Слабо выраженные дистрофические изменения гепатоцитов и сохранность радиальности расположения вокруг центральной вены (ЦВ). Окраска гематоксилином и эозином. Увел.Х200.

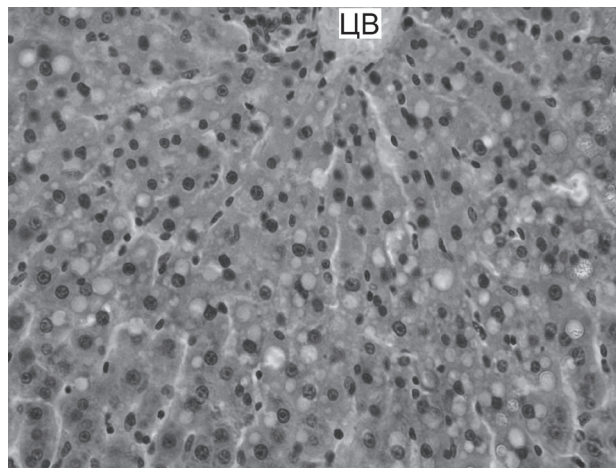


Рис.6. Структура паренхимы печени крыс при коррекции ОМУ в комбинации с ацетилцистеином. Дистрофические изменения гепатоцитов вокруг центральной вены (ЦВ), достигающие до парциального (частичного) некроза цитоплазмы и колликативного некроза клеток. Окраска гематоксилином и эозином. Увел.Х400.

сти: ОМУ/ «Тонарол» > ОМУ/ Ацетилцистеин > ОМУ/ «Мексидол». Возможно, это связано с более мощными цитопротекторными свойствами «Тонарола» и ацетилцистеина [10,13]. Кроме того, полученные результаты согласуются с ранее проведенными исследованиями, в которых было установлено, что применение ОМУ в условиях развития токсического повреждения печени, вызванного введением, в том числе, тетрахлорметана, оказывает благоприятный эффект только в составе комплексной терапии, включающей антидотные препараты – ацетилцистеин, α -токоферол, тонарол [17].

Заключение. Таким образом, проведенные нами исследования показали, все изученные

комбинации препаратов в режиме профилактического введения проявляют неплохой гепатотропный эффект. Наибольший эффект установлен при коррекции ОМУ в комбинации с «Тонаролом». В порядке убывания гепатопротекторной активности исследованные комбинации препаратов можно расположить в следующей последовательности: ОМУ/ «Тонарол» > ОМУ/ Ацетилцистеин > ОМУ/ «Мексидол». Кроме того, проведенные исследования подтверждают перспективность дальнейшего экспериментального изучения совместного применения ОМУ с известными гепатопротекторами с целью поиска наиболее эффективных их комбинаций.

СПИСОК ЛИТЕРАТУРЫ

1. Гепатопротекция с применением оксиметилурацила: Информационно-методическое письмо. В.А. Мышкин, А.Б. Бакиров, Э.Ф. Репина, А.Р. Гимадиева. Уфа; 2013; 11.
2. Мирсаев Т.Р. Гепатопротекторная активность оксиметилурацила. Автореф. дисс. канд. мед. наук. Уфа; 2002.
3. Мышкин В.А., А.Б. Бакиров. Экспериментальная коррекция химических поражений печени производными пириимидина. Эффективность и механизм действия. Уфа; 2002.
4. Савлуков А.И. Коррекция химического поражения печени 1,3,6-триметил-5-гидроксисурацилом и оксиметилурацилом. Автореф. дисс. канд. мед. наук. Уфа; 2002.
5. Кудояров Э.Р., Каримов Д.Д., Кутлина Т.Г., Каримов Д.О., Мухаммадиева Г.Ф., Хуснутдинова Н.Ю., Данилко К.В., Гимадиева А.Р., Бакиров А.Б. Изучение гепатопротекторной активности производных пириимидина in vitro. // Токсикологический вестник, 2019; 4: 38-42.
6. Мышкин В.А., Бакиров А.Б., Репина Э.Ф., Гимадиева А.Р. Применение производных 6-метилурацила для повышения устойчивости организма в экстремальных условиях. Современная эколого-антропологическая методология изучения и решения проблем здоровья населения. Мат. междунар. межотрас. конф., посв. 25-летию черновыльской катастрофы. Казань; 2011. 192-196.
7. Мышкин В.А., Бакиров А.Б., Гимадиева А.Р., Репина Э.Ф. Фармакологические подходы к разработке новой медицинской технологии повышения устойчивости к гипоксии. Гигиенические и медико-профилактические технологии управления рисками здоровью населения в промышленно развитых регионах. Мат. науч.-пр. конф. с междунар. уч.. Пермь; 2010. 525-528.
8. Мышкин В.А., Бакиров А.Б., Репина Э.Ф. Гепатопротекция с использованием оксиметилурацила. Профессиональные и экологические риски в медицине труда и экологии человека. Пути решения проблемы от теории к практике: материалы XVIII научно-практической конференции с международным участием «Гигиена, организация здравоохранения и профпатология» и семинара «Актуальные вопросы современной профпатологии». Новозунец; 2013.
9. Воронина Т.А., Смирнов Л.Д., Дюмаев К.М. и др. Актуальные направления применения мексидола. Свободные радикалы, антиоксиданты и болезни человека: сб. тр. нац. науч.-пр. конф. Смоленск; 2001.
10. Бурлакова Е.Б. Биоантиоксидант. Тюмень; 2007. 3-4.
11. Бурлакова Е.Б. Биоантиоксидант. Тез. докл. V Междунар. конф. М; 2008. 1-2.
12. Морозова Т., Андрущишина Т. Ацетилцистеин в клинической практике. Врач, 2007; 12:37-38.
13. Regueira F. M. et al. Ischemic damage prevention by Acetylcysteine treatment of the donor before orthotopic liver transplant. Transplantation Proceedings. 1997; 29: 3347-3349.
14. Lheureux P., Even-Adin D., Askenasi R. Current status of antidotal therapies in acute human intoxications // Acta. Clin. Belg. – 1990; 13 (Suppl.): 29-47 (REP: 145).
15. Гонский Я.И., Корда М.М., Клиц И.Н. Влияние ацетилцистеина на антиоксидантную систему при экспериментальном токсическом поражении печени. Фармакология и токсикология. 1991; 54(5): 44-46.
16. Меркулов Г.А. Курс патогистологической техники. М.: Медицина; 1969.
17. Мышкин В.А., А.Б. Бакиров. Окислительный стресс и повреждение печени при химических воздействиях. Уфа: Мир печати; 2010.

REFERENCES:

1. Myshkin V.A., Bakirov A.B., Repina E.F., Gimadiyeva A.R. Hepatoprotection using oxymethyluracil: Informational and methodological letter. Ufa; 2013; 11 (in Russian).
2. Mirsayev T.R. Hepatoprotective activity of oxymethyluracil. Abstract of the dissertation of a candidate of medical sciences. Ufa; 2002 (in Russian).
3. Myshkin V.A., A.B. Bakirov. Experimental correction of chemical lesions of the liver with pyrimidine derivatives. Efficiency and mechanism of action. Ufa; 2002 (in Russian).
4. Savlukov A.I. Correction of chemical damage to the liver by 1,3,6-trimethyl-5-hydroxyuracil and oxymethyluracil. Abstract of the dissertation of a candidate of medical sciences. Ufa; 2002 (in Russian).
5. Kudoyarov E.R., Karimov D.D., Kutlina T.G., Karimov D.O., Mukhammadieva G.F., Khusnutdinova N.Yu., Danilko K.V., Gimadiyeva A.R., Bakirov A.B. Research of hepatoprotective activity of pyrimidine derivatives in vitro. Toksikologicheskij vestnik. 2019. 4: 38 – 42 (in Russian).
6. Myshkin V.A., Bakirov A.B., Repina E.F., Gimadiyeva A.R. The use of 6-methyluracil derivatives to increase the body's stability under extreme conditions. In: Modern ecological and anthropological methodology for studying and solving public health problems: Materials of the international intersectoral conference dedicated to the 25th anniversary of the Chernobyl disaster. Kazan; 2011; 192-196 (in Russian).
7. Myshkin V.A., Bakirov A.B., Gimadiyeva A.R., Repina E.F. Pharmacological approaches to the development of a new medical technology to increase resistance to hypoxia. In: Hygienic and medical-preventive technologies for managing public health risks in industrialized regions: Materials of a scientific and practical conference with international participation. Perm; 2010; 525-528 (in Russian).
8. Myshkin V.A., Bakirov A.B., Repina E.F. Hepatoprotection using oxymethyluracil. Occupational and environmental risks in occupational health and human ecology. Ways to solve the problem from theory to practice: materials of the XVIII scientific-practical conference with international participation "Hygiene, healthcare and occupational pathology" and the seminar "Actual issues of modern occupational pathology". Novokuznetsk; 2013 (in Russian).
9. Voronina T.A., Smirnov L.D., Dyumayev K.M. et al. Actual directions of mexidol use. In: Free radicals, antioxidants and human diseases: Proceedings of the National Scientific and Practical Conference. Smolensk; 2001 (in Russian).
10. Burlakova E.B. Bioantioxidant. Tyumen; 2007. 3-4 (in Russian).
11. Burlakova E.B. Bioantioxidant. Abstracts of 5th Int. Conf. Moscow; 2008. 1-2 (in Russian).
12. Morozova T., Andrushchishina T. Acetylcysteine in clinical practice. Vrach. 2007; 12:37-38 (in Russian).
13. Regueira F. M. et al. Ischemic damage prevention by acetylcysteine treatment of the donor before orthotopic liver transplant. Transplantation Proceedings. 1997; 29: 3347-3349.
14. Lheureux R., Even-Adin D., Askenasi R. Current status of antidotal therapies in acute human intoxications. Acta. Clin. Belg. 1990; 13 (Suppl.): 29-47.
15. Gonskiy YA.I., Korda M.M., Klits I.N. The effect of acetylcysteine on the antioxidant system in experimental toxic liver damage. Pharmacology and toxicology. Pharmacology and toxicology. 1991; 54(5): 44-46 (in Russian).
16. Merkulov G.A. Course of histopathological technology. Moscow: Meditsina; 1969 (in Russian).
17. Myshkin V.A., A.B. Bakirov. Oxidative stress and liver damage due to chemical influences. Ufa: Mir pechati; 2010 (in Russian).

E.F. Repina¹, D.O. Karimov¹, G.V. Timasheva¹, N.Yu. Khusnutdinova¹, L.A. Musina², A.R. Gimadiyeva³, S.S. Baigildin¹, D.A. Smolyankin¹, Ya.V. Valova^{1,4}

EXPERIMENTAL EVALUATION OF HEPATOPROTECTIVE ACTIVITY OF OXYMETHYLURACIL IN COMBINATION WITH KNOWN MEDICINES (MEXIDOL, TONAROL, ACETYLCYSTEINE)

¹Ufa Institute of Occupational Health and Human Ecology, 450106, Ufa, Russian Federation

²All-Russian Centre of Eye and Plastic Surgery of the Russian Health Ministry, 450075, Ufa, Russian Federation

³Ufa Institute of Chemistry UFIC RAS, 450054, Ufa, Russian Federation

⁴Bashkir State University, 450076, Ufa, Russian Federation

The article presents the results of morphological changes in the liver of rats after acute liver injury induced by carbon tetrachloride and prophylactic correction of injuries by combinations of oxymethyluracil with different types of medical products: «Mexidol», «Tonarol» and Acetylcysteine. The best corrective effect was established after applying a combination of oxymethyluracil with «Tonarol». Thus, according to the results obtained, the studied drugs combinations can be arranged in the following sequence in accordance with decreasing of hepatoprotective activity: OMU / «Tonarol» > OMU / Acetylcysteine > OMU / «Mexidol».

Keywords: carbon tetrachloride, liver, morphological structure, correction, combination, oxymethyluracil, Mexidol, Tonarol, Acetylcysteine.

Quote: E.F. Repina, D.O. Karimov, G.V. Timasheva, N.Yu. Khusnutdinova, L.A. Musina, A.R. Gimadiyeva, S.S. Baigildin, D.A. Smolyankin, Ya.V. Valova. Experimental evaluation of hepatoprotective activity of oxymethyluracil in combination with known medicines (Mexidol, Tonarol, Acetylcysteine). Toxicological Review. 2020; 6:14-20

Материал поступил в редакцию 20.05.2020 г.

