

КЛИНИЧЕСКИЕ ИССЛЕДОВАНИЯ

© КОЛЛЕКТИВ АВТОРОВ, 2013

УДК 616.314-089.843-06-084

В.Ф. Воронин¹, В.Г. Солодкий², Д.В. Солодка², А.А. Мураев²

ПРОФИЛАКТИКА И УСТРАНЕНИЕ ОСЛОЖНЕНИЙ, СВЯЗАННЫХ С ВЫКРУЧИВАНИЕМ И ПЕРЕЛОМАМИ ЦЕНТРАЛЬНЫХ ВИНТОВ В ИМПЛАНТАТАХ

¹Российская академия медицинских наук, 109240, г. Москва; ²кафедра челюстно-лицевой хирургии и имплантологии ФПКВ ГБОУ ВПО Нижегородская государственная медицинская академия Минздрава России, 603005, г. Нижний Новгород

Статья посвящена разработке методов устранения конструктивных осложнений в дентальной имплантологии, связанных с ослаблением, выкручиванием и переломами центральных винтов абатментов. Для решения поставленной цели на базе кафедры челюстно-лицевой хирургии и имплантологии Нижегородской государственной медицинской академии и 8 стоматологических клиник г. Москвы и г. Нижнего Новгорода было проведено обследование и лечение 81 пациента с различными осложнениями, обусловленными выкручиванием и переломом центрального винта абатмента (168 имплантатов). Выявлены причины данных осложнений, разработан алгоритм действий врача ортопед-стоматолога при их выявлении и разработаны профилактические мероприятия, направленные на их устранение.

Ключевые слова: осложнения имплантации, ослабление и выкручивание центрального винта, перелом центрального винта, перелом абатмента, перелом имплантата

This article discusses methods and techniques for correction of complications caused by loose, unscrewed or fractured central screws in different implant systems. For this the researchers at the department of maxilla&facial and Implant Surgery of Nizhny Novgorod State Medical Academy and 8 dental practices in Moscow and Nizhny Novgorod it was conducted the examination and treatment of 81 patients with overall 168 cases of loose or fractured central screws with different levels of severity. This article defines causes of such complications. Practicing dentists are given guidelines to detect and prevent the screws from breaking, unscrewing or becoming loose.

Key words: dental implant complications, loosening and unscrewing of central screw, central screw fracture, abatement fracture, implant fracture

Введение. Проблемы осложнений в дентальной имплантологии сложны, так как могут быть связаны не только с биологическими аспектами состоятельности имплантата (остеоинтеграция имплантата) и механическими аспектами состоятельности конструкции имплантата в сборе [имплантат–абатмент–центральный винт (ЦВ)], но также включают юридически-правовые взаимоотношения между врачом-хирургом, врачом-ортопедом и пациентом.

Данная статья посвящена вопросам конструктивных, или «механических», осложнений, исключая случаи повреждения керамического покрытия коронок. По данным авторов [1], такие осложнения, связанные с дальнейшей невозможностью функционирования имплантата, не превышают 2,5% после 10 лет службы.

Ослабление, выкручивание и переломы фиксирующих винтов происходят в результате технического несовершенства имплантатов, несоблюдения протоколов планирования и выбора их типоразме-

ров, неадекватных будущей нагрузке, несоблюдение ортопедических протоколов. Анализируя данные литературы [1–10] и собственный клинический опыт, можно констатировать, что развитие конструктивных осложнений происходит следующим образом: сначала ослабляется и выкручивается ЦВ, фиксирующий абатмент к имплантату, в результате этого жевательная нагрузка начинает неправильно распределяться на всю конструкцию имплантата, приводя к ее повреждению.

Цель данного исследования – разработка методов профилактики и устранения осложнений, связанных с раскручиванием ЦВ абатмента и обусловленных этим дальнейшим повреждением всей конструкции.

Для решения поставленной цели решались следующие задачи:

1 – выявление причин начала выкручивания и переломов ЦВ;

2 – изучение последовательности разрушения конструкции имплантата после ослабления ЦВ;

3 – определение последовательности действий врача при выявлении осложнений, связанных с началом выкручивания и переломами ЦВ;

4 – разработка профилактических мероприятий, направленных на устранение причин, вызывающих выкручивание и перелом ЦВ.

Воронин Виктор Федорович (Voronin Viktor Fedorovich); Солодкий Владимир Григорьевич (Solodkiy Vladimir Grigoryevich); Солодка Дина Владимировна (Solodkaya Dina Vladimirovna), dinkasolodkaia@gmail.com; Мураев Александр Александрович (Muraev Alexandr Alexandrovich)

Таблица 1. Характеристика клинического материала

Система имплантатов	Общее число пациентов с конструктивными осложнениями	Общее количество имплантатов с ослаблением ЦВ и переломами ЦВ	Количество имплантатов в различные сроки развития осложнения до и после 3 лет
Replace Select (NobelBioCare)	6	9	6/3
AstraTech	9	17	7/10
FriadentXive (Dentsplay)	6	6	4/2
Antogir	3	3	2/1
Titanium Fix	29	64	55/9
НИКО	17	42	3/39
Неизвестная имплантологическая система	11	27	0/27
Всего ...	81	168	77/91

Материалы и методы. В исследование вошли пациенты ($n = 81$), у которых ранее в разные сроки проводилось протезирование на имплантатах различных систем (табл. 1). У всех исследуемых не ранее чем через 1 год после окончания протезирования отмечали ослабление ЦВ абатмента, перелом ЦВ и в некоторых случаях дальнейшее разрушение конструкции имплантата.

Всем пациентам проводили клинико-рентгенологическое обследование. Оценивали состояние ортопедической конструкции: наличие/отсутствие ее подвижности, расцементировка или разрушение конструкции и/или отдельных ее элементов. В случае подвижности конструкции, но сохранения фиксации, с использованием алмазного бора формировали шахту в коронке в проекции ЦВ, выкручивали его и снимали всю конструкцию, оценивали ее состояние.

Используя микроскоп Doctor Vasconcalles (рис. 1 на вклейке) с увеличением $\times 4-23$, изучали состояние узла сопряжения имплантата: целостность внутренних стенок, сохранность резьбы для ЦВ, наличие/отсутствие отломков абатмента и/или ЦВ, целостность стенок самого имплантата.

В случае, если пациент обращается с полностью разрушенной ортопедической конструкцией, имплантаты, как правило, закрываются слизистой оболочкой к моменту обращения. Поэтому предварительно перед обследованием узла сопряжения имплантата под микроскопом необходимо его раскрытие – иссечение избытка слизистой оболочки и удаление измененных мягких тканей.

После демонтажа ортопедической конструкции пациентов направляли на рентгенологическое обследование. Рекомендуется провести ортопантограмму и внутриротовой рентгеновский снимок. Если пациент обратился на прием с ортопантограммой, то делаем только внутриротовой рентгеновский снимок конкретного имплантата(ов). По полученным снимкам мы оценивали наличие/отсутствие резорбции, целостность имплантата (шейки и тела), наличие разрушенных элементов (абатмента и/или ЦВ) в имплантате.

После получения полноценной информации о состоянии имплантатов составляли план дальнейших действий. В случае с неосложненным ослаблением ЦВ, т. е. при отсутствии его перелома (рис. 2, 3 на вклейке) проводили замену новым ЦВ с усилением, рекомендованным производителем, и реставрацию ортопедической конструкции в полости рта.

Если имеет место перелом ЦВ, то под контролем микроскопа проводится его извлечение. Если отломок винта не заклинен и подвижен в полости имплантата, то, как правило, удается его извлечь, выкрутив с использованием стоматологического зонда. В случае заклинивания ЦВ используется специально разработанный набор [2, 3] для высверливания отломка и нарезания новой резьбы в имплантате под ЦВ (рис. 4, 5 на вклейке). При переломах абатментов их фрагменты также извлекаются из имплантата под контролем микроскопа. После извлечения ЦВ и/или отломков абатмента в имплантаты вводятся формователи десны для обеспечения эпителизации окружающей десны и через 7–10 дней проводится повторное протезирование на имплантатах.

Наиболее неблагоприятным видом конструктивных осложнений является разрушение самого имплантата (шейки или тела). В таком случае пациент направляется к хирургу-стоматологу на удаление имплантата (рис. 6–9 на вклейке).

Результаты. По описанной методике проведено обследование и лечение 81 пациента (табл. 2). Выкручены и заменены на новые 33 ЦВ с сохранением исходной ортопедической конструкции. Повторное протезирование выполнено 16 пациентам на 32 имплантатах. Удален 101 имплантат.

Следует отметить, что в случае с «неизвестной» системой имплантатов и невозможностью получения новых конструктивных элементов это может стать причиной удаления целостного имплантата, так как отсутствует возможность повторного протезирования пациента [4].

По результатам исследования составлен алгоритм действий врача стоматолога-ортопеда, сталкивающегося с проблемой конструктивных осложнений после протезирования на имплантатах (рис. 10).

Таблица 2. Результаты лечения пациентов с конструктивными осложнениями после протезирования на имплантатах

Система имплантатов	Общее число пациентов с конструктивными осложнениями	Общее количество имплантатов с переломами ЦВ	Замена ЦВ и сохранение ортопедической конструкции (количество имплантатов)	Повторное протезирование на сохраненных имплантатах (количество имплантатов)	Удалено имплантатов
Replace Select (NobelBioCare)	6	9	2	2	3
AstraTech	9	17	3	7	7
FriadentXive (Dentsplay)	6	6	1	4	1
Antogir	3	3	0	3	0
Titanium Fix	29	64	8	0	56
НИКО	17	42	14	8	20
Неизвестная имплантологическая система	11	27	5	8	14
Всего ...	81	168	33	32	101

Обсуждение. Диагностика ослабления, выкручивания ЦВ и дальнейших, связанных с этим конструктивных осложнений не всегда является тривиальной [5]. При протезировании на одиночном имплантате, при ослаблении и выкручивании ЦВ коронка на имплантате становится подвижной. Пациенты при обращении предъявляют жалобы на подвижность коронки на имплантате. При протезировании на двух и более имплантатах и изготовлении коронок в блоке мостовидного протеза ослабление ЦВ в отдельном имплантате клинически диагностировать невозможно, так как конструкция держится за счет соседних имплантатов. Рентгенодиагностика на начальных стадиях не являлась информативной. Иногда при плановом рентгенологическом обследовании можно выявить нарушение прилегания абатмента. И только при демонтаже ортопедической конструкции, например, в целях профилактического осмотра, сняв мост с несколькими переломами ЦВ, можно констатировать факт как переломов, так и осложнений, полученных в результате переломов.

Если диагностируется подвижность нескольких коронок в блоке, то это происходит при переломах или деформациях нескольких ЦВ, абатментов и/или имплантатов.

Самым серьезным осложнением являлось нарушение целостности имплантата, т. е. его перелом. Незафиксированная жестко во внутрикостной части имплантата супраструктура под действием окклюзионной и циклической нагрузок с течением времени способна вызвать механическое повреждение одной или нескольких стенок имплантата. Это приводит к напряженно-деформирующему состоянию [6, 7], в результате которого образуются сначала трещины вдоль антиротационных элементов узла сопряжения, затем отлом стенки или шейки имплантата в зависимости от его конструкции. В начальные сроки, когда фактически перелома еще нет, но уже начались процессы пластической деформации, происходит резорбция костной ткани в области образующихся трещин, затем ситуация осложняется из-за острых краев обломков вдоль трещин тела имплантата и возможности микроподтеканий [8].

Другим осложнением при переломах ЦВ является вколачиваемая деформация обломка винта и прилегающих ниток резьбы в тело имплантата. При этом имплантат остается неразрушенным и его прочностные характеристики не изменяются. Резьба деформируется в основном из-за разности в механической прочности материалов изготовления имплантата и винта (винт в большинстве систем изготавливается из более прочного материала) либо в результате нарушения технологии сборки узла сопряжения имплантата [8]. Диагностировать это осложнение возможно только при визуальном осмотре после демонтажа ортопедической конструкции в ограниченные сроки, пока не «закрылась» десна, и только под увеличением. В нашем исследовании в таких клинических случаях использовался микроскоп. Иногда даже при использовании микроскопа визуальный осмотр узла сопряжения и прилегающих тканей осложнялся небольшим диаметром имплантата в сочетании с дистальным наклоном оси имплантатов, особенно в боковых участках челюстей [9].

При переломе ЦВ при протезировании с опорой на одиночно стоящий имплантат наблюдалось выпадение ортопедической супраструктуры и зарастание десны. Имплантат с обломком ЦВ своими острыми гранями травмирует прилежащие ткани и способствует развитию осложнения в виде образования зоны резорбции с грануляциями, что существенно осложняло проведение лоскутной операции перед осмотром имплантата из-за кровотечений в данной области. Использование увеличения рабочего поля с помощью микроскопа позволяет визуализировать мелкие детали внутреннего строения узла сопряжения имплантата, оценивая его целостность. Также для уменьшения кровотечения нами использовался хирургический диодный лазер.

Среди причин, способствующих развитию осложнений, связанных с ослаблением, выкручиванием и переломами ЦВ, нами были выявлены: техническое несовершенство имплантатов [7, 9], несоблюдение как хирургического, так и ортопедического протоколов имплантации, изначальное отсутствие ортопедического планирования, несоблюдение инструкций заводов-изготовителей имплантатов. В 4 клинических случаях причина развития подобных осложнений нами не была выявлена.

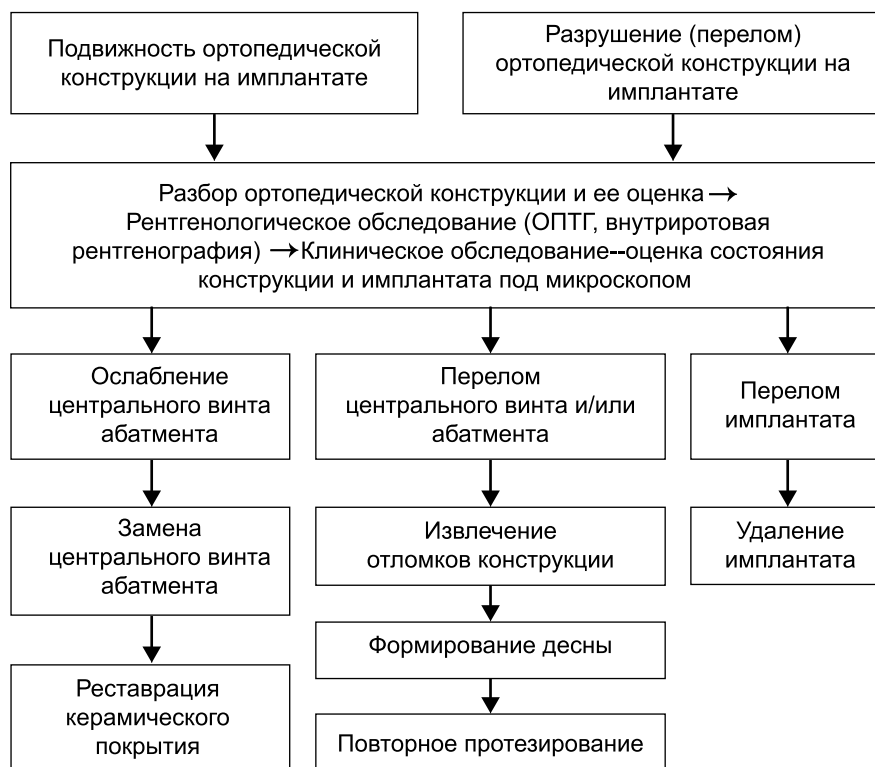


Рис. 10. Схема алгоритма врачебных действий по устранению осложнений, связанных с ослаблением и переломами центральных винтов в имплантатах.

Рекомендованы следующие действия врача ортопеда-стоматолога, сталкивающегося с конструктивными осложнениями после протезирования на имплантатах.

1. При диагностировании ослабления, выкручивания или перелома ЦВ необходимо как можно раньше демонтировать ортопедическую конструкцию с имплантатов.

2. Необходимо убедиться в целостности или нарушении целостности имплантатов с помощью визуального осмотра под увеличением внутренней части узла сопряжения. Рентгенологически отсутствие резорбции костной ткани вокруг причинного имплантата косвенно подтверждает целостность имплантата и наоборот, резорбция вдоль тела имплантата косвенно может свидетельствовать о трещине в имплантате.

3. При диагностировании вколоченной деформации обломка (видной под увеличением, начиная с 8-кратного и более) возможно под визуальным контролем повышающим наконечником турбинным бором, обратный конус № 1 на реверсе микромотора, сделать насечку на обломке винта несколько сбоку от центра. Обломок становится подвижным, и его удается выкрутить. Помимо концентрации внимания обязательно использование увеличения до 8–12 и более раз. Касаться резбовой части имплантата категорически запрещается. Не следует пытаться выкручивать обломок вращающимися инструментами (борами) на реверсе микромотора. Необходимо помнить, что вред, нанесенный резбовой части имплантата или узлу сопряжения вращающимися инструментами, приравнивается к невозможности гарантированного изготовителем полноценного дальнейшего функционирования имплантатов после протезирования [10], и, следовательно, имплантат должен быть удален.

4. В случае, когда не удается сдвинуть обломок ручным инструментом, имеется, по крайней мере, еще 2 способа решить возникшую проблему. Воспользовавшись кондуктором, центрирующим сверло 1,2 мм, просверлить в обломке 2-миллиметровое по длине отверстие, затем, используя коловорот с левосторонней конусной резьбой, расклинить его в обломке и с усилием выкрутить [2]. Если же усилие, с которым сломался винт, деформировало резьбу в имплантате настолько, что коловорот срывается, то в таком случае, используя то же устройство для центрации вращательных инструментов, просверливаем, соблюдая методы хирургического протокола (обильное охлаждение, центрованные инструменты и т. д.), сверлом, на 0,3 мм меньше диаметра винта, обломок насквозь. Затем соответствующим метчиком удаляем остатки стружки и выправляем резьбу.

Выводы

1. Рентгенологически диагностируемая резорбция костной ткани у одного или нескольких имплантатов в области группового протезирования при диспансерном наблюдении должна привлечь внимание врача и послужить сигналом для снятия всей работы с целью профилактического осмотра целостности имплантатов, винтов и резбовых соединений.

2. Причинами переломов ЦВ являются несоблюдение протоколов планирования имплантации:

несоответствие типоразмеров и направлений осей установленных имплантатов нагрузке после протезирования [7, 9].

3. Профилактикой таких осложнений может служить расширение показаний к имплантации в виде костно-пластических операций, позволяющих использовать адекватные по диаметру и способностям к нагрузкам имплантаты, устанавливаемые под контролем хирургических шаблонов.

4. При протезировании с опорами на дентальные имплантаты необходимо соблюдать инструкции и протоколы, разработанные изготовителем дентальных имплантатов.

ЛИТЕРАТУРА

1. Van den Broeke S.M., de Baat C. Fracture of implant abutment screws and removal of a remaining screw piece. [Article in Dutch]. Ned. Tijdschr. Tandheelkd. 2008; 115 (7): 360–7.
2. Солодкий В.Г., Иванов С.Ю., Мураев А.А., Солодкая Д.В., Ларионов Е.В. Патент на полезную модель № 88949 «Устройство для центрации вращательных инструментов при удалении обломка центрального винта двухэтапного стоматологического имплантата» 2009 г.
3. Kim B.J., Yeo I.S., Lee J.H., Kim S.K., Heo S.J., Koak J.Y. The effect of screw length on fracture load and abutment strain in dental implants with externalabutment connections. Int. J. Oral Maxillofac. Implants. 2012; 27 (4): 820–3.
4. Gupta V., Muley N. A new restorative technique for the perishing implant due to abutment screwfracture. J. Oral Implantol. 2012; Nov. 19.
5. Satterthwaite J., Rickman L. Retrieval of a fractured abutment screw thread from an implant: a case report. Br. Dent. J. 2008; 204 (4): 177–80.
6. Солодкий В.Г. Разработка супраструктуры для съемных зубных протезов с использованием имплантатов при лечении пациентов с полным отсутствием зубов: Автореф. дис. ... канд. мед. наук. М.; 2008.
7. Shemtov-Yona K., Rittel D., Levin L., Machtei E.E., Effect of dental implant diameter on fatigue performance. Part I: Mechanical behavior. Clin. Implant. Dent. Relat. Res. 2012; Jul 10.
8. Солодкий В.Г. Основные аспекты протезирования с опорой на имплантатах. Клинические примеры. В кн.: X Всероссийская научно-практическая конференция «Актуальные вопросы стоматологии-2011». Ростов-на-Дону; 23 ноября 2011.
9. Shemtov-Yona K., Rittel D., Machtei E.E., Levin L. Effect of dental implant diameter on fatigue performance. Part II: Failure analysis. Clin. Implant. Dent. Relat. Res. 2012; Jul 10.
10. Walia M.S., Arora S., Luthra R., Walia P.K. Removal of fractured dental implant screw using a new technique: a case report. J. Oral Implantol. 2012; 38 (6): 747–50.

REFERENCES

1. Van den Broeke S.M., de Baat C. Fracture of implant abutment screws and removal of a remaining screw piece.[Article in Dutch]. Ned. Tijdschr. Tandheelkd. 2008; 115 (7): 360–7.
2. Solodkiy V.G., Ivanov S.Y., Muraev A.A., Solodkaya D.V., Larionov E.V. Tration device for rotary tool in removing wreckage central screw two-stage dental implant. Patent RF, N 88949; 2009 (in Russian).
3. Kim B.J., Yeo I.S., Lee J.H., Kim S.K., Heo S.J., Koak J.Y. The effect of screw length on fracture load and abutment strain in dental implants with externalabutment connections. Int. J. Oral Maxillofac. Implants. 2012; 27 (4): 820–3.
4. Gupta V., Muley N. A new restorative technique for the perishing implant due to abutment screwfracture. J. Oral Implantol. 2012; Nov 19.
5. Satterthwaite J., Rickman L. Retrieval of a fractured abutment screw thread from an implant: a case report. Br. Dent. J. 2008; 204 (4): 177–80.
6. Solodkiy V.G. Development of superstructures for removable dentures using implants for the treatment of patients with complete absence of teeth. Dr. med. sci. Diss. Moscow; 2008 (in Russian).
7. Shemtov-Yona K., Rittel D., Levin L., Machtei E.E. Effect of Dental

- Implant Diameter on Fatigue Performance. Part I: Mechanical Behavior. Clin. Implant. Dent. Relat. Res. 2012; Jul 10.
8. Solodkiy V.G. The main aspects of prosthetic implant-supported. Clinical examples. In: Topical issues in dentistry-2011: Proc. X-th Rus. Symp. Rostov-na-Donu, 2011 (in Russian).
9. Shemtov-Yona K., Rittel D., Machtei E.E., Levin L. Effect of Dental

- Implant Diameter on Fatigue Performance. Part II: Failure Analysis. Clin. Implant. Dent. Relat. Res. 2012; Jul 10.
10. Walia M.S., Arora S., Luthra R., Walia P.K. Removal of fractured dental implant screw using a new technique: a case report. J. Oral Implantol. 2012; 38 (6): 747–50.

Поступила 12.04.13

© КОЛЛЕКТИВ АВТОРОВ, 2013

УДК 615.322.03:616.314-002-084].015.4

О.А. Гализина, С.И. Морозова, Е.А. Рязанова

ОЦЕНКА ЭФФЕКТИВНОСТИ ВЛИЯНИЯ ФИТОПРЕПАРАТА ДЛЯ ПРОФИЛАКТИКИ КАРИЕСА ЗУБОВ НА ДИНАМИКУ ПОКАЗАТЕЛЕЙ РОТОВОЙ ЖИДКОСТИ

ГБОУ ВПО РязГМУ Минздрава России, 390005, г. Рязань

Клиническое применение фитопрепарата для лечения и профилактики кариеса зубов показало значительный кариес-профилактический эффект, обусловленный входящими в его состав растительными компонентами и эcdистероном. Отмечено положительное влияние на реминерализующую способность ротовой жидкости благодаря улучшению ее биохимических свойств (содержания кальция, фосфора, натрия, калия, активности щелочной фосфатазы, водородного показателя и др.). Изучено влияние межфракционного распределения кальция на интенсивность кариозного процесса до и после исследования. Отмечено стабилизирующее действие препарата на активность щелочной фосфатазы и улучшение структурно-функциональной резистентности эмали.

Ключевые слова: фитопрепарат, ротовая жидкость, профилактика кариеса

О.А. Galizina, S.I. Morozova, E.A. Ryazanova

ESTIMATION OF EFFECTIVENESS OF INFLUENCE OF PHYTOPREPARETE FOR PROPHYLAXIS OF CARIES ON DYNAMICS OF INDEXES OF ORAL LIQUID

State Educational Institution of Higher Professional Education of the Academic I.P. Pavlov Ryazan State Medical University of the Federal Agency of Health and Social Development of the Russian Federation, 390005, Ryazan, Russia

Clinical usage of phytoprepate for treatment and prophylaxis of caries showed good prophylactic effect because of plant components of prepartate and ecdisteron. There is positive influence on remineralizing quality of oral liquid by improvement its physic-chemical qualities (amount of Ca, P, Na, K, alkaline phosphatase, H⁺ and others).

Phenomen of metfractional distribution of Ca to caries intensity before and after investigation is studied. Stabilizing action to activity of alkaline phosphatase and improvement of structural-functional resistance of enamel after prophylactic measures use ecdisteroid phytoprepate is noticed.

Key words: phytoprepate, oral liquid, prophylaxis of caries

Кариес зубов в настоящее время является наиболее распространенным заболеванием человека. Имеются многочисленные данные о том, что в экономически развитых странах распространенность кариеса среди населения достигает 98% [1].

Своевременное выявление, эффективное лечение и профилактика начальных стадий заболевания, проявляющегося в виде очаговой деминерализации эмали, позволяет предупредить появление дефектов твердых тканей и осложнений кариеса, предотвратить некоторые соматические и одонтогенные заболевания [2].

Начальные этапы кариозного процесса связаны с процессом деминерализации, которая является результатом воздействия на поверхность зуба кислот, продуцируемых микроорганизмами зубной бляшки, что показано многочисленными исследованиями [3].

В образовании зубной бляшки и развитии кариеса важнейшее значение имеют факторы ротовой среды, определяющие кариесрезистентность или кариесвосприимчивость эмали. Нормальная функция слюнных желез, постоянный ток слюны способствуют интенсивному очищению полости рта, вымыванию из нее остатков пищи, продуктов распада, нормальному обмену веществ в тканях зуба [4].

Минерализующая функция слюны – важнейшая физиологическая функция, зависящая от состава и физико-биохимических свойств этой биологической жидкости (содержащей кальций, фосфор, натрий, калий, активную щелочную фосфатазу, водородный показатель и др.). В ротовой жидкости кальций представлен несколькими фракциями: диффундирующей (небелковая – ионизированная и неионизированная) и недиффундирующей (белково-связанная) [5].

Слюна – основной путь поступления кальция в эмаль зуба, причем около половины составляет ионизированный кальций, около 1/3 представлено белково-связанным кальцием и остаток содержится в комплекс-

Гализина Ольга Александровна (Galizina Olga Aleksandrovna), OlyaGalitzina@yandex.ru; Морозова Светлана Ивановна (Morozova Svetlana Ivanovna); Рязанова Елена Александровна (Ryazanova Elena Aleksandrovna)