

составляет ~ 7 мкм, при применении в качестве антибактериальной обработки методом ФДТ ~ 14 мкм.

2. Глубина проникновения адгезива в дентинные каналы по новой технике тотального травления при применении в качестве антибактериальной обработки препарата Conserpsis составляет ~ 10 мкм, при использовании метода ФДТ ~ 33 мкм.

ЛИТЕРАТУРА

1. Максимовская Л.Н., Роцица П.И. Лекарственные средства в стоматологии: Справочник. 2-е изд. М.: Медицина; 2000.
2. Боровский Е.В. Кариез зубов: препарирование и пломбирование. М.: АО «Стоматология», 2001.
3. Боровский Е.В., Леонтьев В.К. Биология полости рта. М.: Медицинская книга; 2001.
4. Воробьев А.А., Быков А.С., Пашков Е.П., Рыбакова А.М. Микробиология. 2-е изд. М.: Медицина; 2003.
5. Федюлова Т.В., Кисельникова Л.П., Поюровская И.Я., Русанов Ф.С. Анализ адгезионной прочности СИЦ к твердым тканям временных зубов в зависимости от применения различных видов ротационных инструментов. Институт стоматологии. 2010; 4: 86–7.
6. Николаенко С.А. Адгезивная терапия дефектов твердых тканей зубов: Дисс. ...; 2004.
7. Фурцев Т.В., Липецкая Е.А., Коленчукова О.А. Сравнение эффективности фотодинамической терапии для антибактериальной обработки при лечении глубокого кариеса. Российский стоматологический журнал. 2012; 6: 15–8.

8. Вавилова Т.П. Биохимия тканей и жидкостей полости рта. М.: Гэотар-Медиа; 2008.

REFERENCES

1. Maximovskaya L.N., Roshchina P.I. Medicines in dentistry: a Handbook. 2-e Izd., Rev. and extra Moscow: Meditsina; 2000 (in Russian).
2. Borovsky E.V. dental Caries: preparation and filling. M.: JSC "Stomatologiya", 2001 (in Russian).
3. Borovsky E.V., Leontiev V.K. Biology of the oral cavity. M.: Meditsinskaya kniga; 2001 (in Russian).
4. Vorobyev A.A., Bykov A.S., Pashkov E.P., Rybakova A.M. Microbiology. Moscow: Meditsina, 2003 (in Russian).
5. Fedulova T.V., Kisel'nikova L.P., Poyurovskaya I.Ya., Rusanov F.S. Analysis of adhesive strength of the JRC to the hard tissues of temporary teeth, depending on the application of various types of rotary instruments. Institut stomatologii. 2010; 4: 86–7 (in Russian).
6. Nikolaenko S.A. Adhesive therapy of defects of hard tissues of teeth: Diss. Moscow, 2004 (in Russian).
7. Furtsev T.V., Lipetskaya E.A., Kolenchukova O.A. Comparison of the efficacy of photodynamic therapy for bacterial treatment in the treatment of deep caries. Rossiyskiy stomatologicheskii jurnal. 2012; 6: 15–8 (in Russian).
8. Vavilova T.P. Biochemistry of tissues and liquids of the oral cavity. M.: Geotar Media; 2008 (in Russian).

Поступила 20.06.13

КЛИНИЧЕСКИЕ ИССЛЕДОВАНИЯ

© КОЛЛЕКТИВ АВТОРОВ, 2013

Р.Ш. Гветадзе, А.П. Аржанцев, С.А. Перфильев, Е.В. Шарова

КЛИНИКО-РЕНТГЕНОЛОГИЧЕСКИЕ АСПЕКТЫ ИСПОЛЬЗОВАНИЯ ИММЕДИАТ-ПРОТЕЗОВ ДЛЯ ПОДГОТОВКИ ПРОТЕЗНОГО ЛОЖА ПЕРЕД ДЕНТАЛЬНОЙ ИМПЛАНТАЦИЕЙ

ФГБУ «ЦНИИСиЧЛХ» Минздрава России, 119991, г. Москва

Использование имедиат-протезов с мягким базисом по сравнению с имедиат-протезами с жестким базисом и отсутствием имедиат-протезирования уменьшает сроки восстановления костной ткани в лунках удаленных зубов. Имедиат-протезирование целесообразно проводить сразу после удаления зуба. Лучшая адаптация пациентов к временным ортопедическим конструкциям происходит при применении имедиат-протеза с мягким базисом. Метод определения коэффициента перепада рентгенологической плотности костной ткани (трассировка участка измерения в градациях серого) по данным конусно-лучевой компьютерной томографии позволяет объективно оценить степень восстановления костной тканью лунок удаленных зубов, в том числе в динамике.

Ключевые слова: имедиант-протезы; дентальная имплантация

R.Sh. Gvetadze, A.P. Arzhantsev, S.A. Perfil'ev, E.V. Sharova

CLINICAL AND RADIOLOGICAL ASPECTS OF IMMEDIATE DENTURES FOR THE PREPARATION OF PROSTHETIC BED BEFORE DENTAL IMPLANTATION

Central Research Institute of Dentistry and Oral Surgery. Moscow, Russia

Use immediat-dentures with a soft base compared with immediat-dentures with hard basis and without immediat-prosthetics reduces terms of restoration of bone tissue in the holes of implantation.

Immediat-prosthesis is advisable to carry out immediately after tooth removal. Better adaptation of patients temporary prosthetic constructions happens when the immediat-prosthesis with a soft base.

Method of definition of differential coefficient for x-ray bone density (trace measurement area in grayscale) according to the cone-beam computed tomography (CRCT) can objectively assess the degree of recovery of bone tissue holes implantation, including in dynamics.

Key words: immediat-dentures; dental implantation

Применение дентальной имплантации, являющейся неотъемлемой частью стоматологии, значительно расширило границы возможностей ортопедической стоматологии в сложных клинических ситуациях [1–8].

Сроки проведения дентальной имплантации определяют состояние тканей протезного ложа [9–14]. Использование имедиат-протезов после удаления зубов позволяет сохранить правильную конфигурацию альвеолярного отростка в области удаленных зубов и восстановить функциональные возможности зубочелюстной системы [15–17, 21, 22].

Изучение состояния костной ткани в зоне предполагаемой имплантации базируется на использовании современных рентгенодиагностических методик, включая конусно-лучевую компьютерную томографию (КЛКТ) [18–23].

Настоящее исследование посвящено повышению эффективности ортопедического лечения с применением имедиат-протезирования перед дентальной имплантацией, а также рентгенологического исследования для объективной оценки восстановления костной тканью лунок удаленных зубов.

Проведено клинико-рентгенологическое исследование и ортопедическое лечение 34 пациентов с включенными и концевыми дефектами зубных рядов в возрасте от 27 до 74 лет. В зависимости от осуществленных ортопедических мероприятий пациенты были подразделены на 3 группы: 1-я группа – протезирование дефекта зубного ряда имедиат-протезом с мягким базисом; 2-я группа – протезирование дефекта зубного ряда имедиат-протезом с жестким базисом; 3-я группа (контрольная) – отсутствие временной ортопедической конструкции.

Клинико-лабораторные методы обследования включали оценку соматического состояния, стоматологического статуса, изучение диагностических моделей челюстей.

На этапе планирования ортопедического лечения пациентов принимались во внимание факторы, определяющие состояние альвеолярного отростка после удаления зубов: причины удаления; сложность удаления; размер и края образовавшейся лунки; протяженность дефекта зубного ряда; наличие и характер изменения костной ткани в околокорневых тканях имеющихся зубов. При решении вопроса об изготовлении имедиат-протезов учитывалось желание пациента пользоваться этого рода конструкцией сразу после удаления зубов и на этапе подготовки к операции имплантации.

Анализировались результаты опроса пациентов, клинического определения состояния тканей в области лунок удаленных зубов после фиксации имедиат-протезов, а также состояния эластичной подкладки имедиат-протезов на 3, 10 и 20-е сутки их использования.

Рентгенологическое исследование проводилось с использованием ортопантомографии (ОПТГ) и КЛКТ. ОПТГ являлась первичной методикой исследования, по ее данным планировали удаление зубов и предварительно оценивали возможность проведения дентальной имплантации, изучали состояние зубочелюстной системы для осуществления имедиат-протезирования. После удаления зубов по

результатам КЛКТ определяли сроки восстановления костной тканью лунок удаленных зубов для проведения дентальной имплантации при использовании имедиат-протезов с мягким и жестким базисом и без имедиат-протезирования. Проводили сравнительную оценку в динамике показателей восстановления костной тканью лунок удаленных зубов при применении имедиат-протезов с мягким и жестким базисом и без нагрузки на лунку удаленного зуба.

Исследование пациентов осуществлялось в течение первой недели после удаления зубов, затем в сроки через 4–5 нед, 7–9 нед, 12–16 нед, 5–7 мес после удаления зубов. Всего было выполнено и изучено 120 ортопантомограмм и 130 компьютерных томографических исследований.

Ортопантомограммы выполнялись на аппарате Proscan (фирма Planmeca, Финляндия) по стандартной методике при напряжении на рентгеновской трубке в диапазоне 64–74 кВ, силе тока 10 мА, времени экспозиции 16 с.

Использовался конусно-лучевой компьютерный томограф New Tom 3G (Q&R, Италия) (рис. 1, на 2-й полосе обложки). Пациента исследовали в горизонтальном положении на спине, установка головы осуществлялась при помощи лазерной позиционной системы – двух перекрестных лазерных маркеров. Один из маркеров контролировал симметричное положение головы пациента и проходил в проекции среднесагиттальной плоскости головы, другой регистрировал попадание зоны интереса лицевого скелета в поле сканирования. Перед началом исследования пациенту предлагали прикусить марлевый депрессор для размыкания зубных рядов. Исследование начинали с двух обзорных топограмм черепа в прямой и боковой проекциях. При необходимости по результатам обзорных топограмм осуществляли коррекцию позиционирования пациента. КЛКТ-сканирование выполнялось при поле детектора 9 дюймов, напряжении 110 кВ, экспозиции 3,24 мс. По окончании сканирования и сохранении данных на дисковой памяти компьютера проводился контроль полученных данных на предмет отсутствия артефактов движения.

В соответствии с разработанной нами методикой при КЛКТ на каждом выбранном срезе челюстей в трансверсальной проекции осуществляли измерение относительной плотности костной ткани в двух направлениях: косовертикальном – от предполагаемого альвеолярного края до места предполагаемого расположения концевого отдела имплантата, а также в косогоризонтальном – между кортикальными пластинками челюстей – на уровне области, которая соответствовала ширине имплантата (рис. 2, а, б). Степень восстановления костной тканью лунки зуба оценивалась в градациях серого между множеством максимальных и множеством минимальных значений вдоль каждой оси трассировки (рис. 3, а, б, на 2-й полосе обложки).

Именуемая разница между максимальным и минимальным значениями рентгеновской плотности в зоне лунки и вокруг нее была пересчитана в коэффициент перепада рентгеновской плотности (КППР), который представлял собой относительную разность рентгеновских плотностей в исследуемом участке, по следующей формуле:

$$K = \frac{\sum_{i=1}^4 S_{bt} - \sum_{j=1}^4 S_{rt}}{\sum_{i=1}^4 S_{bt}}$$

где S_{bt} – рентгеновская плотность костной ткани в зоне вокруг лунки; S_{rt} – рентгеновская плотность костной ткани в зоне лунки; $j=1, \dots, 4$ – количество измеренных точек в зоне вокруг лунки и в зоне лунки.

Исходя из данной формулы, следует, что чем меньше разница между максимальным и минимальным значениями костной плотности при трассировке альвеолярного отростка в зоне предполагаемой имплантации, тем меньше оказывается значение КПРП. Высоким значениям плотности костной ткани соответствовали светлые участки, низким – темные. КПРП непосредственно после удаления зуба между лункой удаленного зуба и окружающими костными тканями имел максимальное значение, а при полностью восстановленной костной тканью лунки – минимальное значение.

Анализ данных измерения плотностных характеристик костной ткани по КЛКТ-изображению показал, что у всех групп пациентов, у которых использовались имедиат-протезы с мягким и жестким базисами и при отсутствии имедиат-протезирования на первой неделе после удаления зубов верхней и нижней челюсти при трассировке их лунок КПРП костной ткани соответствовал 1,0.

На верхней челюсти при косогоризонтальной и косовертикальной трассировке снижение значения КПРП обнаруживалось раньше при использовании имедиат-протезов с мягким базисом, чем при применении имедиат-протезов с жестким базисом и при отсутствии имедиат-протезирования (рис. 4, 5). При косогоризонтальной трассировке на 4–5-й неделе после удаления зубов КПРП был ниже при использовании имедиат-протезирования с мягким базисом на 0,19 по сравнению с КПРП, полученном при использовании жесткого базиса протеза, и на 0,38 по сравнению с КПРП при отсутствии имедиат-протезирования, на 7–9-й неделе – ниже на 0,21 и 0,41 соответственно, на 12–16-й неделе – ниже на 0,12 и 0,27 соответственно, на 5–7-м месяце – ниже на 0,12

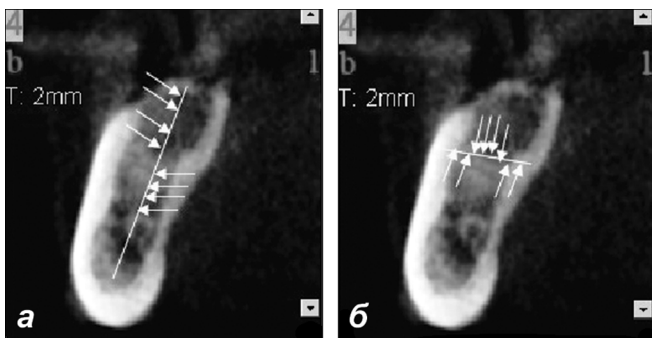


Рис. 2. Конусно-лучевые компьютерные томограммы нижней челюсти в трансверсальной проекции.

Области измерения плотностных характеристик костной ткани альвеолярного отростка нижней челюсти по высоте (а) и ширине (б).

и 0,27 соответственно (рис. 6, а, 7, а, см. на 2-й полосе обложки).

При косовертикальной трассировке на 4–5-й неделе после удаления зубов КПРП был ниже при использовании имедиат-протезирования с мягким базисом на 0,13, чем КПРП при применении жесткого базиса протеза, и на 0,33, чем при отсутствии имедиат-протезирования. КПРП при имедиат-протезировании с мягким базисом протеза снижался по сравнению с применением жесткого базиса протеза и без протезирования на 7–9-й неделе – на 0,17 и 0,37, на 12–16-й неделе – на 0,6 и 0,29 и на 5–7-м месяце – на 0,01 и 0,07 соответственно (см. рис. 6, б, 7, б, см. на 2-й полосе обложки).

У пациентов, которым применялись имедиат-протезы с мягким базисом, при исследовании лунки удаленных зубов отмечалось значительное снижение значений КПРП к 7–9-й неделе после удаления зуба при горизонтальной трассировке (до 0,31) и при косовертикальной трассировке (до 0,37). В сравнении с этими данными при последующих исследованиях после удаления зубов на 12–16-й неделе и 5–7-м месяце КПРП при косогоризонтальной трассировке изменились всего лишь на 0,03 и 0,04 соответственно, при косовертикальной трассировке – на 0,01 и 0,02 соответственно.

Эти данные свидетельствуют, что значительное КПРП в лунках удаленных зубов верхней челюсти приходится на 7–9-ю неделю после удаления зубов, в дальнейшие сроки наблюдения снижения показателя КПРП было незначительным. При этом КПРП лунок зубов при использовании имедиат-протеза с жестким базисом и без протеза при горизонтальной трассировке не снижался в изучаемые сроки (через 12–16 нед и 5–7 мес после удаления зубов) до значений КПРП,

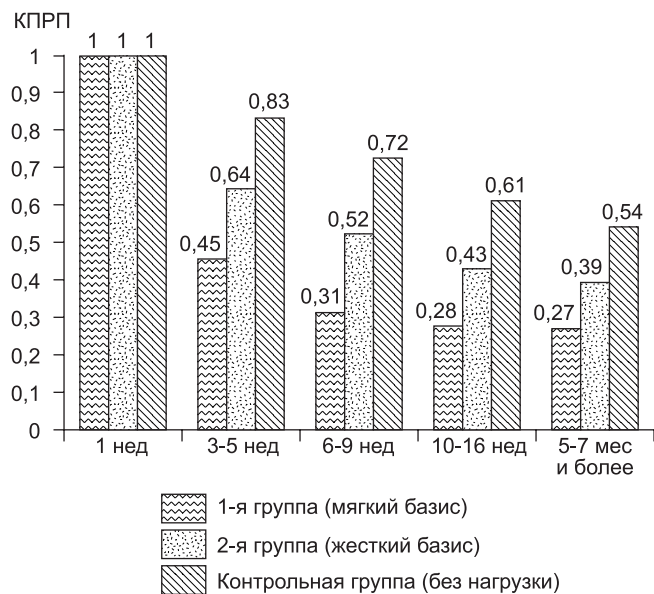


Рис. 4. Динамика изменения коэффициента перепада рентгеновской плотности при косогоризонтальной трассировке альвеолярного отростка в зоне лунок удаленных зубов верхней челюсти у пациентов при использовании имедиат-протезов с разными базисами и без имедиат-протезирования (усредненные данные).

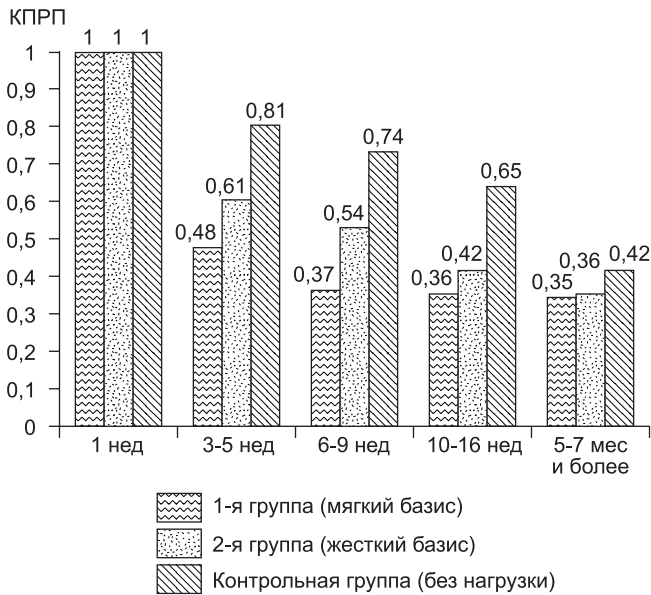


Рис. 5. Динамика изменения коэффициента перепада рентгеновской плотности при косовертикальной трассировке альвеолярного отростка в зоне лунок удаленных зубов верхней челюсти у пациентов при использовании имедиат-протезов с разными базисами и без имедиат-протезирования (усредненные данные).

полученных на 7–9-й неделе при использовании имедиат-протезом с мягким базисом. Показатели косовертикальной трассировки альвеолярного отростка при применении имедиат-протеза с жестким базисом через 5–7 мес после удаления зубов были сходны с данными КПП при имедиат-протезировании с мягким базисом протеза, полученными на 7–9-й неделе после удаления зубов.

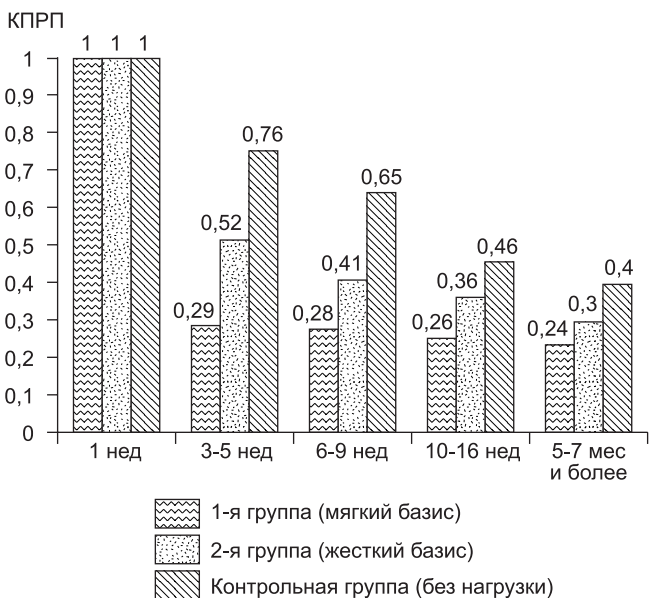


Рис. 8. Динамика изменения КПП при косогоризонтальной трассировке альвеолярного отростка в зоне лунок удаленных зубов нижней челюсти у пациентов при использовании имедиат-протезов с разными базисами и без имедиат-протезирования (усредненные данные).

На нижней челюсти КПП кости в лунках удаленных зубов снижался в более ранние сроки при использовании имедиат-протеза с мягким базисом в сравнении с протезированием с твердым базисом и особенно при отсутствии имедиат-протезирования (рис. 8, 9). При косогоризонтальной трассировке на 4–5-й неделе после удаления зубов отмечалось значительное снижение значений КПП при использовании имедиат-протезирования с мягким базисом, что было меньше, чем при использовании жесткого базиса протеза, на 0,23 и при отсутствии имедиат-протезирования на 0,47. В последующие сроки исследования КПП в лунках удаленных зубов при использовании имедиат-протеза с мягким базисом был меньше, чем при использовании жесткого базиса имедиат-протеза и без предварительного протезирования на 7–9-й неделе – на 0,13 и 0,37, на 12–16-й неделе – на 0,10 и 0,20, на 5–7-м месяце – на 0,06 и 0,16 соответственно (рис. 10, а, 11, а, см. на 2-й полосе обложки).

КПП при косовертикальной трассировке при использовании имедиат-протезирования с мягким базисом на 4–5-й неделе после удаления зубов был ниже, чем КПП при использовании жесткого базиса протеза на 0,28 и отсутствии имедиат-протезирования на 0,49, к 7–9-й неделе – ниже на 0,24 и 0,43 соответственно, к 12–16-й неделе – ниже на 0,15 и 0,27 соответственно, к 5–7-му месяцу – ниже на 0,09 и 0,17 соответственно (рис. 10, б, 11, б, см. на 2-й полосе обложки).

Результаты КЛКТ-исследования лунок удаленных зубов на нижней челюсти у пациентов, у которых применялись имедиат-протезы с мягким базисом, показали, что значительное снижение КПП происходит к 4–5-й неделе после удаления зуба при косогоризонтальной трассировке (до 0,29) и при косовертикальной трассировке (до 0,30). В последующий период исследова-

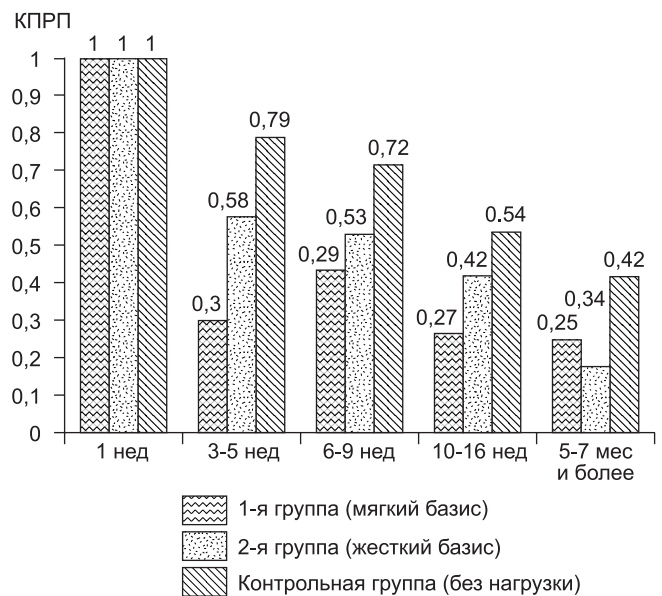


Рис. 9. Динамика изменения коэффициента перепада рентгеновской плотности при косовертикальной трассировке альвеолярного отростка в зоне лунок удаленных зубов нижней челюсти у пациентов при использовании имедиат-протезов с разными базисами и без имедиат-протезирования (усредненные данные).

дования эти показатели в сравнении с данными КППП на 4–5-й неделе после удаления зубов менялись при косогоризонтальной и косовертикальной трассировках несущественно – через 7–9 нед на 0,01, через 12–16 нед на 0,03, через 5–7 мес на 0,05. При этом КППП лунок зубов при пользовании жесткого базиса протеза и без протеза не снижался в изучаемые сроки (через 12–16 нед и 5–7 мес после удаления зубов) до значений КППП, полученных при пользовании имедиат-протеза с мягким базисом на 4–5-й неделе.

По результатам проведенного анкетирования установлено, что в ближайшее время после имедиат-протезирования (на 3-и сутки) в группе пациентов, у которых для изготовления мягкого базиса имедиат-протеза использовалась эластическая подкладка Сорел, комфортные ощущения отмечались в 14%, а в группе пациентов, где использовались протезы с жестким базисом, – только в 5% случаев.

Жалобы на боль, травму, задержку пищи под протезом у пациентов с мягким базисом имедиат-протеза в ближайшие 3 сут после протезирования отмечались значительно реже и уже к 20-м суткам практически отсутствовали. При использовании жесткого базиса имедиат-протеза эти симптомы сохранялись у 50 % пациентов через 10 сут после протезирования и только после 20 сут число пациентов с жалобами на неприятные ощущения в области протеза снижалось.

Постоянное пользование имедиат-протезами было отмечено у пациентов, которым изготавливались протезы с мягким базисом, в то время как период адаптации к протезам с жестким базисом был более продолжительным и менее комфортным.

При клиническом осмотре на 3-и сутки после наложения имедиат-протезов у подавляющего большинства пациентов обеих групп отмечались такие явления, как гиперемия и задержка пищи под протезом. Однако при следующем осмотре (через 20 сут после проведенного протезирования) у пациентов с имедиат-протезами с мягким базисом в 91% случаев отмечалось полное отсутствие патологических изменений в области протезного ложа, что свидетельствовало о произошедшей адаптации к протезам. При использовании протезов с жестким базисом период адаптации к протезам был более длительным, так как через 20 сут после протезирования отсутствие патологических явлений определялось лишь у 17% пациентов, а в 33% случаев были выявлены травматические изменения тканей протезного ложа.

Таким образом, результаты клинико-рентгенологического исследования свидетельствуют, что применение имедиат-протезов с мягким базисом в сравнении с жестким и отсутствием имедиат-протезирования существенно уменьшает сроки репаративных процессов в лунке отсутствующего зуба и способствует ускоренному восстановлению необходимой для операции дентальной имплантации рентгеновской плотности костной ткани и лучшей адаптации пациента к временному протезу. Методика определения КППП костной ткани с трассировкой участка измерения в градациях серого по данным КЛКТ является методикой выбора при оценке степени восстановления костной тканью лунок удаленных зубов, в том числе в динамике.

ЛИТЕРАТУРА

1. Арутюнов С.Д., Чумаченко Е.Н., Панин А.М. и др. Анализ влияния направления установки имплантатов и программируемой окклюзии искусственных зубных рядов на прочностные характеристики биомеханических сегментов с протезами. Российский стоматологический журнал. 2010; 3: 13–6.
2. Гветадзе Р.Ш., Ан К.А., Пантелеева К.А. Обоснование конструкции протеза с опорой на имплантаты в области отсутствующих моляров. В кн.: Труды XIV и XV Всероссийских научно-практических конференций и труды X Съезда Стоматологической ассоциации России. М.; 2005: 132–3.
3. Григорьян А.С., Кулаков А.А., Архипов А.В. Интеграция имплантатов в костную ткань: теоретические аспекты проблемы. Стоматология. 2010; 5: 4–8.
4. Журули Г.Н. Биомеханические факторы эффективности внутрикостных стоматологических имплантатов (экспериментально-клиническое исследование): Дисс. М.; 2010.
5. Кулаков А.А., Лосев Ф.Ф., Гветадзе Р.Ш. Зубная имплантация: основные принципы, современные достижения. М.: МИА; 2006.
6. Лебеденко И.Ю., Чумаченко Е.Н., Лосев Ф.Ф. Выбор рациональных конструкций временных зубных протезов с использованием информационных технологий. Стоматология. 2010; 1: 47–51.
7. Lewis M.B., Klineberg I. Prosthodontic considerations designed to optimize outcomes for single-tooth implants. A review of the literature. Aust. Dent. J. 2011; 56(2): 181–92.
8. Pjetursson B.E., Karoussis I., Burgin W. et al. Patients' satisfaction following implant therapy. A 10-year prospective cohort study. Clin. Oral Implants Res. 2005; 16: 185–93.
9. Иванов С.Ю., Гончаров И.Ю. Оценка рентгенологических данных при планировании операции дентальной имплантации у пациентов с различными видами адентии. Стоматология. 2006; 5: 36–40.
10. Матвеева О.М., Варфоломеева Л.Г., Гаев А.В. Применение компьютерных технологий в дентальной имплантации и статистический анализ результатов планирования. Вестник новых медицинских технологий. 2008; 15(1): 127–8.
11. Никитин А.А., Амхадова М.А., Игнатов А.Ю. Планирование дентальной имплантации у пациентов со значительной атрофией челюстей с использованием компьютерной томографии. Российский стоматологический журнал. 2010; 5: 6–7.
12. Олесова В.Н., Журули Г.Н., Магамедханов Ю.М. и др. Влияние компьютерного планирования имплантации на показатели клинической эффективности имплантатов. В кн.: Материалы XXIV Всероссийской научно-практической конференции «Стоматология XXI века». М.; 2010: 91.
13. Ряховский А.Н., Горбунов Е.А., Субботин А. Компьютерное планирование имплантации с немедленной нагрузкой. Панорама ортопедической стоматологии. 2009; 1: 3–9.
14. Levine R.A., Nack G. Team treatment planning for the replacement of esthetic zone teeth with dental implants. Compend. Contin. Educ. Dent. 2011; 32(4): 44–50.
15. Клемин В.А., Козлов Б.С., Жданов В.Е. Использование методики имедиат-протезирования в клинике ортопедической стоматологии. Дентал Юг. 2008; 9: 77–80.
16. Ballo A., Vallittu P. Alternative fabrication method for chairside fiber-reinforced composite resin provisional fixed partial dentures. Int. J. Prosthodont. 2011; 24(5): 453–6.
17. Blalock J.S., Cooper J.R. A technique for effective shade modification of a provisional restoration. J. Prosthet. Dent.
18. Аржанцев А.П. Методики рентгенологического исследования зубочелюстной системы при дентальной имплантации. М.; 2011.
19. Васильев А.Ю., Ушаков А.И., Серова Н.С., Ерофеева В.Ю. Совершенствование этапа планирования операции стоматологической имплантации при использовании дентальной компьютерной 3D-томографии. В кн.: Новые технологии в стоматологии: Материалы XIII Международной конференции челюстно-лицевых хирургов и стоматологов. СПб; 2008: 207–8.
20. Кулаков А.А., Рабухина Н.А., Аржанцев А.П. Диагностическая значимость методик рентгенологического исследования при дентальной имплантации. Стоматология. 2006; 1: 34–40.
21. Рентгенодиагностика в стоматологии / Расулов М., Абакаров С.И., Курбанова Э.А. и др. М.: Медицинская книга; 2007.
22. Серова Н.С. Лучевая диагностика в стоматологической имплантации: Дисс. М.; 2010.
23. Shor A., Schuler R., Goto Y. Indirect implant-supported fixed provisional restoration in the esthetic zone: fabrication technique and treatment workflow. J. Esthet. Restor. Dent. 2008; 20(2): 82–95.

REFERENCES

1. Arutyunov S.D., Chumatchenko E.N., Panin A.M. et al. Analysis of the influence of the direction of the implants and a programmable artificial occlusion of dentition on the strength characteristics of the biomechanical segments with prosthetic. Ross. DENTAL. magazine. 2010; 3: 13–6 (in Russian).
2. Gvetadze R.Sh., An K.A., Panteleeva K.A. Justification prosthesis design with implant in the missing molars. In: Proceedings of the XIV and XV All-Russia scientific and practical conference and the writings of the X Congress dentists association Russia. Moscow; 2005: 132–3 (in Russian).
3. Grigoryan A.S., Kulakov A.A., Arkhipov A.V. The integration of implants in bone: theoretical aspects of the problem. Dentistry. 2010; 5: 4–8 (in Russian).
4. Juruli G.N. Biomechanical factors of effectiveness of intraosseous dental implants (eksperiment.-clinical study): Diss. M.; 2010 (in Russian).
5. Kulakov A.A., Losev F.F., Gvetadze R.Sh. Dental implants: the basic principles of modern advances. Moscow: IEA; 2006 (in Russian).
6. Lebedenco I.Y., Chumatchenko E.N., Losev F.F. Choice of rational designs of temporary dentures using information technology. Dentistry. 2010; 1: 47–51 (in Russian).
7. Lewis M.B., Klineberg I. Prosthodontic considerations designed to optimize outcomes for single-tooth implants. A review of the literature. Aust. Dent. J. 2011; 56(2): 181–92.
8. Pjetursson B.E., Karoussis I., Burgin W. et al. Patients' satisfaction following implant therapy. A 10-year prospective cohort study. Clin. Oral Implants Res. 2005; 16: 185–93.
9. Ivanov S.Yu., Goncharov I.I. Evaluation of radiological data for planning dental implant surgery in patients with different types of edentulous. Dentistry. 2006; 5: 36–40 (in Russian).
10. Matytsin O.M., Varfolomeeva L.G., Gaev A.V. The use of computer technology in dental implants and a statistical analysis of the results of planning. Herald of new medical technologies. 2008; 15(1): 127–8 (in Russian).
11. Nikitin A.A., Amhadova M.A., Ignatov A.Yu. Planning for dental implants in patients with significant atrophy of the jaw with the use of computed tomography. Ross. DENTAL. magazine. 2010; 5: 6–7 (in Russian).
12. Olesova V.N., Juruli G.N., Magamedhanov Yu.M. et al. The influence of computer and other implant planning on indicators of clinical effectiveness of implants. In: Mater. XXIV Vseross. scientific and practical Conference «Dentistry XXI century». Moscow; 2010: 91 (in Russian).
13. Ryakhovskiy A.N., Gorbunov E.A., Subbotin A. Computer implant planning with immediate loading. Panorama prosthodontics. 2009; 1: 3–9 (in Russian).
14. Levine R.A., Nack G. Team treatment planning for the replacement of esthetic zone teeth with dental implants. Compend. Contin. Educ. Dent. 2011; 32(4): 44–50.
15. Klemm V.A., Kozlov B.S., Zhdanov V.E. Using techniques immediate-prosthetics clinic in prosthodontics. Dental South. 2008; 9: 77–80 (in Russian).
16. Ballo A., Vallittu P. Alternative fabrication method for chairside fiber-reinforced composite resin provisional fixed partial dentures. Int. J. Prosthodont. 2011; 24(5): 453–6.
17. Blalock J.S., Cooper J.R. A technique for effective shade modification of a provisional restoration. J. Prosthet. Dent.
18. Arzhantsev A.P. The techniques of dental X-ray systems in dental implantation. Moscow; 2011 (in Russian).
19. Vasiliev A.Yu., Ushakov A.I., Serova N.S., Erofeeva V.Yu. Improving the planning of dental implant surgery using dental 3D computer tomography. In: New technologies in dentistry: Proceedings of the XIII International conference maxillofacial surgeons and dentists. St. Petersburg; 2008: 207–8 (in Russian).
20. Kulakov A.A., Rabuhina N.A., Arzhantsev A.P. The diagnostic value of X-ray techniques in dental implantation. Dentistry. 2006; 1: 34–40 (in Russian).
21. X-Ray in dentistry / Rasulov M.M., Abakarov S.I., Kurbanova E.A. et al. Moscow: Medical Book; 2007 (in Russian).
22. Serova N.S. Beam diagnostics in implant dentistry: Diss. Moscow; 2010 (in Russian).
23. Shor A., Schuler R., Goto Y. Indirect implant-supported fixed provisional restoration in the esthetic zone: fabrication technique and treatment workflow. J. Esthet. Restor. Dent. 2008; 20(2): 82–95.

Поступила 22.08.13

© КОЛЛЕКТИВ АВТОРОВ, 2013

УДК 616.314.25-007.274-06-08

С.Ю. Иванов¹, М.Ю. Фомин², А.Б. Дымников³, А.А. Мураев¹

ЛЕЧЕНИЕ ПАЦИЕНТОВ СО СКЕЛЕТНЫМИ ФОРМАМИ ДИСТАЛЬНОЙ ОККЛЮЗИИ, ОСЛОЖНЕННОЙ ЧАСТИЧНЫМ ОТСУТСТВИЕМ ЗУБОВ

¹Кафедра челюстно-лицевой хирургии и имплантологии ФПКВ, Нижегородская государственная медицинская академия, 603005, г. Нижний Новгород; ²Центр стоматологии и челюстно-лицевой хирургии, 249039, г. Обнинск; ³ЗАО Группа компаний «МЕДСИ» Поликлиника № 2

Разработан алгоритм реабилитации пациентов со скелетной формой дистальной окклюзии, осложненной частичным отсутствием зубов.

Установлено, что комбинированный подход к лечению пациентов с дистальной окклюзией, осложненной частичной потерей зубов, позволяет оптимально и сбалансированно решать несколько задач: нормализовать положение и наклон зубов, что обеспечит правильное распределение жевательной нагрузки, а также улучшить эстетику улыбки и лица.

Ключевые слова: скелетные формы дистальной окклюзии; частичное отсутствие зубов

S.Yu. Ivanov¹, M. Yu. Fomin², A.B. Dymnikov³, A.A. Muraev¹

TREATMENT OF PATIENTS WITH SKELETAL FORMS OF DISTAL OCCLUSION, COMPLICATED PARTIAL ABSENCE OF TEETH

¹Department of maxillofacial surgery and implantology Nizhny Novgorod state medical Academy, Nizhny Novgorod; ²Centre of stomatology and maxillo-facial surgery, Obninsk; ³Group of companies MEDSI[®] Polyclinic № 2

Developed the algorithm of rehabilitation of patients with skeletal form of distal occlusion, complicated partial absence of teeth. It is established that a combined approach to the treatment of patients with distal occlusion of the complicated by the partial loss of teeth, allows optimal and balanced way to solve several tasks: to normalize the position and slope of the teeth that ensures a proper distribution of the chewing load, and improve the aesthetics of a smile and face.

Key words: skeletal form of dental occlusion; partial absence of teeth