

© О.И. ЯЦЕНКО, 2013

УДК 616.724-06:616.314.3]-02:617.52-007.246]-07

О.И. Яценко

РОЛЬ АСИММЕТРИИ ЛИЦА В РАЗВИТИИ ФУНКЦИОНАЛЬНОЙ НЕСТАБИЛЬНОСТИ ВИСОЧНО-НИЖНЕЧЕЛЮСТНОГО СУСТАВА У БОЛЬНЫХ С ГЛУБОКИМ РЕЗЦОВЫМ ПЕРЕКРЫТИЕМ

Кафедра пропедевтики ортопедической стоматологии ВГУЗ Украины Украинская медицинская стоматологическая академия, Полтава

Целью проведенного исследования явилась оценка внешних и анатомо-функциональных характеристик жевательного мышечно-суставного комплекса у 49 больных в возрасте 19–38 лет с глубоким резцовым перекрытием.

По результатам обследования пациентов с глубоким резцовым перекрытием сделано заключение, что у больных с умеренной и особенно тяжелой степенью глубокого резцового перекрытия визуально имеет место уплощение нижней отдела одной из щечных областей, определяется различие в объеме собственно жевательных мышц, увеличение одной из половин тела и высоты ветви нижней челюсти с одной стороны более чем на 2 мм. На прицельных рентгенограммах ВНЧС отмечалась асимметрия высоты суставных бугорков и формы суставных головок, асимметричное смещение одной из суставных головок по отношению к вершине суставного бугорка. Анатомическая асимметрия сопровождается неравномерным снижением биоэлектрической активности собственно жевательных мышц как в периодах сжатия челюстей, так и при жевании.

Ключевые слова: глубокое резцовое перекрытие, асимметрия лица, функциональная нестабильность височно-нижнечелюстного сустава

The aim of the research was the estimation of the external and anatomic-functional characteristics of chewing muscular-articular complex in 49 patients at the age of 19-38 years with a deep incisor overlap.

According to the results of research of patients with deep incisor overlap concluded that in patients with moderate and especially with severe degree of deep incisor overlap visually takes place flattening of the lower section of one of the area cheeks, is determined by the difference of the volume of actually masticatory muscles, increase of one half of the body and the height of the branches of the lower jaw with one hand for more than 2 mm. The aim radiographs TMJ observed asymmetry of the height of the articular bumps and forms of articular heads, asymmetric offset one of the joint heads towards the top of the articular of the tubercle. The anatomical asymmetry is accompanied by uneven reduction of bioelectric activity actually masticatory muscles as in periods of compression of the jaw, and when chewing.

Key words: deep incisor overlap; the asymmetry of the person; functional instability of the temporo-mandibular joint

Вопросам физиологической асимметрии в медицине и искусстве уделено достаточно большое внимание. У человека асимметрия проявляется морфологическими (строение, размер, пропорции) и функциональными различиями: моторными (движение) и сенсорными (зрение, слух, осязание, обоняние). Величина асимметрии четко коррелирует со степенью функциональной активности элементов человеческого тела: более активные и подвижные части тела проявляют большую асимметрию. В частности, нижняя челюсть как подвижная часть лица характеризуется большей асимметрией по сравнению с неподвижной верхней челюстью [1, 2].

Границу между индивидуальной (физиологической) и начальной стадией патологической (требующей коррекции) асимметрии определить трудно, тем более что мягкие ткани лица до определенного времени скрывают неравномерности развития лицевого скелета. Условными пределами этого различия принято считать 3–5° или 2–3 мм [3, 4].

Среди большего числа аномалий окклюзии у взрослого населения достаточно часто встречаются нарушения в виде глубокого резцового перекрытия (глубокого прикуса, вертикальной дизокклюзии) [5–7]. По данным различных авторов, эта цифра колеблется от 3 до 15% [8, 9]. По результатам клинического обследования этой категории больных отмечаются различная степень глубины перекрытия, наличие деформации зубных рядов, нарушение анатомической формы зубов,

фонетические нарушения и др. При этом недостаточное внимание уделяется форме правой и левой половины лица, симметрии обеих половин нижней челюсти, рентгеноанатомическому состоянию компонентов височно-нижнечелюстного сустава (ВНЧС), биоэлектрической активности жевательных мышц [10, 11].

Целью нашего исследования была оценка внешних и анатомо-функциональных характеристик жевательного мышечно-суставного комплекса у больных с глубоким резцовым перекрытием.

Материалы и методы

Обследовано 49 больных в возрасте от 19 до 38 лет (42 женщины и 7 мужчин) с признаками глубокого резцового перекрытия, сопровождающимися функциональной нестабильностью суставной головки нижней челюсти.

В план обследования входили: оценка внешнего осмотра лица и его фотосъемка; осмотр зубных рядов и оценка состояния окклюзии, их фотосъемка; оценка движения нижней челюсти при открывании рта, характера движения нижней челюсти (строго вертикальное, поступательное вперед, Z-образное, ступенькообразное); пальпация суставных головок нижней челюсти, собственно жевательных мышц, пальпаторная сравнительная оценка массы правой и левой жевательной мышцы, определение размеров правой и левой половины тела и ветвей нижней челюсти, электромиография (ЭМГ) собственно жевательных мышц, рентгенография ВНЧС с закрытым и открытым ртом.

Рентгенографические исследования обоих ВНЧС производились всем больным на аппарате ORTHOPHOS X65 при закрытом и открытом рте. Анализ рентгенограмм включал

Олег Игоревич Яценко. Кафедра пропедевтики ортопедической стоматологии Высшего государственного учебного заведения Украины Украинская медицинская стоматологическая академия, г. Полтава, Украина. E-mail: Enever@ukr.net

Таблица 1. Основные показатели ЭМГ собственно жевательных мышц у больных с анатомо-функциональной нестабильностью ВНЧС при умеренной степени глубокого резцового перекрытия в период сжатия челюстей (n=22)

Параметр	Сторона		p
	функционально-нестабильная	симметричная	
Частота заполнения, Гц	275,05 ± 5,51	311,23 ± 5,24	< 0,001
Максимальное значение, мкВ	422,012 ± 23,25	204,17 ± 6,31	< 0,001

сравнительную оценку размеров и форм суставных головок, их рентгеноанатомическую плотность, высоту суставных бугорков. На рентгенограммах ВНЧС при закрытом рте измерялись размеры правой и левой суставной щели в переднем, заднем и верхнем отделах. На рентгенограммах при открытом рте обращалось внимание на расположение суставных головок нижней челюсти по отношению к суставным бугоркам.

Электромиографические исследования биопотенциалов жевательных мышц проведены при помощи четырехканального электромиографа М-440 фирмы "Медикор" (Венгрия). Для расшифровки электромиограмм использовалась компьютерная программа, разработанная на кафедре ортопедической стоматологии и имплантологии под руководством проф. В.В. Рубаненко.

Запись электромиограмм выполнялась в следующем режиме: калибровочный сигнал–покой–сжатие челюстей–покой–жевание–глотание. Записи электромиограмм и их компьютерная обработка дала возможность проанализировать следующие параметры:

Таблица 2. Основные показатели ЭМГ собственно жевательных мышц у больных с анатомо-функциональной нестабильностью ВНЧС при умеренной степени глубокого резцового перекрытия в период жевания (n = 22)

Параметр	Сторона		p
	функционально-нестабильная	симметричная	
Время активности, мс	464,57 ± 20,51	541,37 ± 21,77	< 0,001
Время покоя, мс	279,19 ± 8,68	338,45 ± 8,76	< 0,001
Частота заполнения, Гц	281,025 ± 7,68	314,49 ± 8,15	< 0,001
Максимальное значение, мкВ	254,24 ± 11,71	193,52 ± 8,75	< 0,001
Минимальное значение, мкВ	-361,45 ± 23,76	-377,41 ± 31,054	> 0,5
Коэффициент активности	1,66 ± 0,12	1,60 ± 0,11	> 0,5

- амплитуда (максимальная и минимальная, мкВ); координаты залпов биоэлектрической активности, которые имеют соответственно максимальную и минимальную амплитуды колебаний (в мс);
- показатели времени активности и покоя (в мс), что отображает длительность фазы биоэлектрической активности (Т_а) и фазы биоэлектрического покоя (Т_п);
- коэффициент К, используется для определения соотношения процессов возбуждения и процессов торможения при разных функциональных пробах и при усталости жевательной мускулатуры (К = Т_а/Т_п).

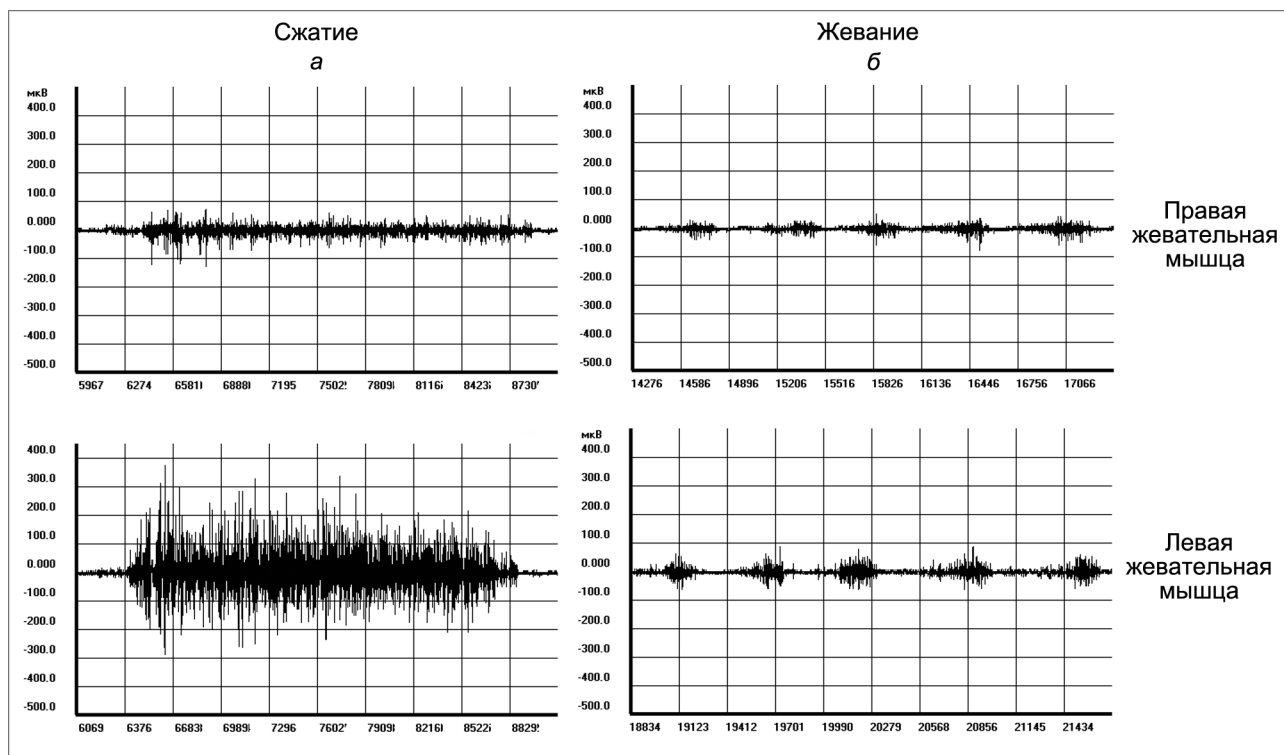


Рис. 2. Электромиограммы правой и левой жевательных мышц в периоде сжатия челюстей (а) и при жевании (б) у больных с тяжелой степенью глубокого резцового перекрытия и сопутствующей функциональной нестабильностью правой суставной головки нижней челюсти.

Отмечается выраженная асимметрия мышечной активности.

Таблица 3. Морфорентгенологические характеристики компонентов ВНЧС при закрытом рте у больных с разной степенью глубокого резцового перекрытия

Измеряемый объект, мм	Сторона функциональных нарушений ВНЧС			Симметричная сторона		
	степень тяжести глубокого резцового перекрытия					
	легкая (n = 12)	умеренная (n = 22)	тяжелая (n = 15)	легкая (n=12)	умеренная (n = 22)	тяжелая (n = 15)
Ширина суставной головки	11,57 ± 0,24	11,18 ± 0,2*	10,22 ± 0,32*	11,75 ± 0,21	11,98 ± 0,22	12,22±0,27
Высота суставной головки	8,43 ± 0,21*	7,88 ± 0,18*	7,44 ± 0,29*	9,0 ± 0,17	8,56 ± 0,18	8,11 ± 0,26
Высота суставного бугорка	9,0 ± 0,15	8,5 ± 0,16*	7,77 ± 0,22*	9,24 ± 0,14	8,9 ± 0,13	8,44 ± 0,17
Размер суставной щели вверху	3,5 ± 0,15*	3,37 ± 0,2*	3,44 ± 0,17	2,52 ± 0,11	2,75 ± 0,14	3,0 ± 0,23
Размер суставной щели спереди	2,25 ± 0,17*	1,8 ± 0,13*	1,77 ± 0,15*	2,42 ± 0,13	3,06 ± 0,19	3,11 ± 0,26
Размер суставной щели сзади	3,19 ± 0,13*	3,5 ± 0,13*	3,66 ± 0,16*	1,86 ± 0,16	1,62 ± 0,12	1,33 ± 0,16

Примечание. * $p < 0,05$ – достоверность разницы размеров функционально нестабильного и симметричного ВНЧС у больных с разной степенью глубокого резцового перекрытия.

Результаты и обсуждение

Анализ визуальной оценки симметричности правой и левой половины лица показал, что из 49 обследованных пациентов, имевших глубокое резцовое перекрытие, у 19 выраженные нарушения внешнего строения мягкотканной основы лица не выявлены. У 16 человек отмечалась незначительная асимметрия в виде уплощения нижнего отдела щечной области (у 11 слева, у 5 справа). У 14 пациентов асимметрия лица носила выраженный характер и имела вид значительного уплощения среднего и нижнего отдела щечной и околоушно-жевательной областей (у 10 слева, у 4 справа). При пальпации у большинства больных (39 человек) отмечалось одностороннее увеличение мышечной массы собственно жевательных мышц, что можно было объяснить превалированием одностороннего типа жевания. При измерении размеров тела нижней челюсти от средней линии до угла у 16 обследованных на стороне уплощения одна половина была больше на 2–3 мм ($2,56 \pm 0,14$ мм) по сравнению с противоположной стороной. Выраженные на-

рушения в размерах ветвей нижней челюсти не обнаружены. У 14 человек разница в размерах уплощенной (большей) половины нижней челюсти колебалась в пределах 3,5–5 мм ($4,21 \pm 0,15$ мм). Величина ветви нижней челюсти на стороне уплощения по сравнению с противоположной стороной была увеличена на 2–3 мм ($2,6 \pm 0,1$ мм). При этом у 9 из этих пациентов рентгенологически на укороченной стороне отмечалось наличие дистопированных в ветвь последних нижних моляров.

При осмотре зубных рядов у 12 человек глубина резцового перекрытия достигала 1,5 мм, у 22 – 2,5 мм, у 15 фронтальная группа зубов верхней челюсти почти касалась десневых сосочков зубов антагонистов (рис. 1 на 3-й полосе обложки).

Со степенью выраженности внешней асимметрии лица и степенью глубины резцового перекрытия отмечалось смещение средней межрезцовой линии в сторону укороченной половины тела нижней челюсти. При сомкнутых зубах смещение центральной линии между резцами верхней и нижней челюсти выявлено у 37 больных (у 28 человек смещение было в правую

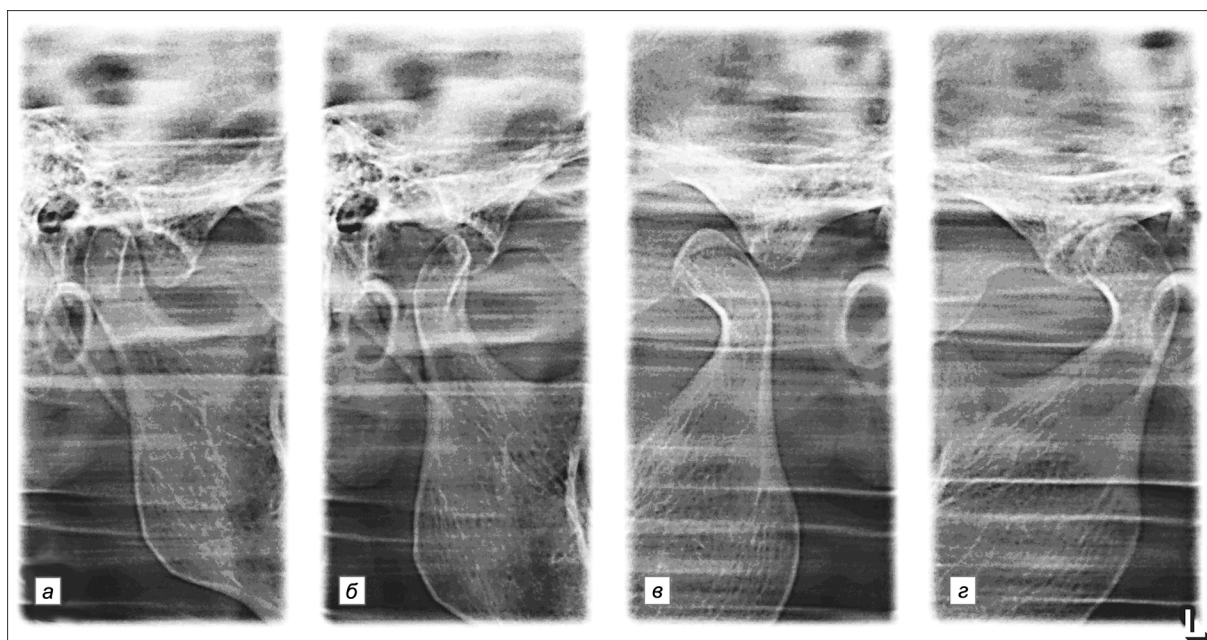


Рис. 3. На прицельных рентгенограммах ВНЧС больной Б. с тяжелой степенью глубокого резцового перекрытия при закрытом (а, б) рте определяется сужение суставной щели слева. При открытом рте (в, г) левая суставная головка смещена значительно вперед за вершину суставного бугорка.

Выраженная асимметрия форм суставных головок.

сторону, у 9 – в левую). Смещение до 1 мм наблюдалось у 18 больных, до 2 мм – у 11 пациентов, свыше 2 мм – у 8.

При открывании рта у 41 больного отмечалась своеобразная траектория движения нижней челюсти: у 29 больных она была зигзагоподобной, у 12 – ступенчатой с выдвижением челюсти вперед. Пальпаторно у 37 больных наблюдались напряжение и выраженная боль в области латеральной крыловидной мышцы с одной стороны, у 26 больных одна из суставных головок нижней челюсти в большей степени выдвигалась под скуловую дугу. Пальпация этого отдела была болезненной. Из 49 больных у 35 в одном из суставов выявлялись шумовые явления в виде крепитирующих звуков, клацания, хруста. Их интенсивность была разнообразной: от определяющейся только пальпаторно или при аускультации до громкой, слышимой даже в отдалении.

Анализируя данные компьютерной расшифровки электромиограмм собственно жевательных мышц у больных с глубоким резцовым перекрытием, сочетающимся с функциональной нестабильностью одной из суставных головок нижней челюсти, мы отметили, что для каждой степени тяжести глубокого резцового перекрытия характерны нарушения показателей биоэлектрических ответов собственно жевательных мышц. В частности, в периоде волевого сжатия челюстей с тяжестью патологии падает время активности мышечных волокон, уменьшается амплитуда биотоков в максимальных и минимальных значениях. У больных с легкой степенью глубокого резцового перекрытия цифровые характеристики электромиограмм собственно жевательных мышц незначительно отличались от показателей электромиограмм у здоровых лиц. Сводные результаты ЭМГ собственно жевательных мышц у больных с функциональной нестабильностью ВНЧС и умеренной степенью глубокого резцового перекрытия в периоде сжатия челюстей и жевания достоверно отражают асимметрию биоэлектрической активности этих мышц (табл. 1, 2).

У больных с тяжелой степенью глубокого резцового перекрытия эти показатели ЭМГ собственно жевательных мышц на стороне нестабильного сустава были еще больше выраженными.

В достаточной степени убедительно это отражают графические изображения биотоков собственно жевательных мышц у изучаемой категории пациентов (рис. 2).

При анализе прицельных рентгенограмм ВНЧС выяснено, что форма суставной головки по высоте и ширине почти у всех обследованных была асимметричной. Форма суставных бугорков также была неодинакова: на стороне уплощенной половины нижней челюсти они были менее выраженными. Имело место достоверное сужение суставной щели в переднем отделе функционально нестабильного ВНЧС при закрытом рте у пациентов со средней и тяжелой степенью глубокого резцового перекрытия и расширение в задних отделах (табл. 3).

На рентгенограммах ВНЧС при открытом рте у всех обследованных больных на функционально нестабильной стороне отмечалось в большей или меньшей степени смещение суставной головки нижней челюсти вперед за вершину суставного бугорка (рис. 3).

По результатам обследования пациентов с глубоким резцовым перекрытием можно заключить, что при наличии легкой степени аномалии у большинства пациентов имеет место фи-

зиологическая асимметрия мягких тканей лица и нижней челюсти. У больных с умеренной и особенно тяжелой степенью глубокого резцового перекрытия визуально отмечается уплощение нижнего отдела одной из щечных областей, пальпаторно определяется различие в объеме собственно жевательных мышц, увеличение одной из половин тела нижней челюсти и высоты ветви с одной стороны более чем на 2 мм ($2,56 \pm 0,14 - 4,21 \pm 0,15$ мм). На прицельных рентгенограммах ВНЧС обнаружена асимметрия высоты суставных бугорков и формы суставных головок, асимметричное смещение одной из суставных головок по отношению к вершине суставного бугорка.

Анатомическая асимметрия сопровождается функциональной в виде неравномерного снижения биоэлектрической активности собственно жевательных мышц как в периодах сжатия челюстей, так и при жевании.

Сочетание анатомической асимметрии костных компонентов ВНЧС (суставной бугорков, суставная головка нижней челюсти) и дисфункция жевательных мышц приводят к функциональной нестабильности одного из ВНЧС, выражающейся в его гипермобильности. Полученные нами данные позволяют проводить рациональное эффективное лечение изучаемой категории больных с учетом всех этиопатогенетических слагаемых аномалии.

(Статья является фрагментом НИР кафедры пропедевтики ортопедической стоматологии ВГУЗ Украины Украинская медицинская стоматологическая академия "Оптимизация профилактики основных стоматологических заболеваний ортопедическими методами". Государственный регистрационный номер 0102U1303, Самофинансирование.)

ЛИТЕРАТУРА

1. *Куприянов В.В.* Лицо человека / В.В. Куприянов, Г.В. Стовичек // интернет ресурс www.vitaminov.net/rus-anatomy-face-section67-19551
2. *Raustia A.M., Pirttiniemi P.M., Pyhtinen J.* Correlation of occlusal factor and condyle position asymmetry with signs and symptoms of temporomandibular disorders in young adults. *J Craniomandib. Pract.* 1995; 13(3): 152–6.
3. Асимметрия лица, головы и черепа человека // интернет ресурс [/www.dentaworld.ru/articles/asimmetria_lica_golovy_i_cherepa_cheloveka](http://www.dentaworld.ru/articles/asimmetria_lica_golovy_i_cherepa_cheloveka)
4. *Fushima K., Inui M., Sato S.* Dental asymmetry in temporomandibular disorders. *J. Oral Rehabil.* 1999; 26(9): 752–6.
5. *Григорьева Л.П.* Прикус у детей. Полтава; 1995.
6. *Персин Л.С.* Ортодонтия. Современные методы диагностики зубо-челюстных аномалий. М.: Ортодент-Инфо; 2007.
7. *Liu J.K., Tsai M.Y.* Association of functional malocclusion with temporomandibular disorders in orthodontic patients prior to treatment. *Funct. Orthodont.* 1998; 15(3): 17–20.
8. *Гризодуб В.И., Эль-Халабий Абед И.М., Гризодуб Д.В.* Новые разработки в комплексном лечении глубокого прикуса с язычным положением фронтальных зубов нижней челюсти. *Стоматолог.* 2011; 12(162): 12–5.
9. *Зубкова Л.П.* Распространенность глубокого прикуса. *Вісник стоматології.* 1997; 1: 11–4.
10. *Рыбалов О.В., Москаленко П.О., Семененко Ю.И.* Результати вивчення біопотенціалів власно-жувальних м'язів у хворих з різним ступенем гіпермобільності голівки скронево-нижньощелепного суглоба. *Світ медицини та біології.* 2011; 1: 91–4.
11. *Долгалев А.А.* Комплексная диагностика окклюзионных нарушений зубных рядов у пациентов с патологией височно-нижнечелюстного сустава. *Вестник новых медицинских технологий.* 2008; 2: 226–8.

Поступила 30.01.13