

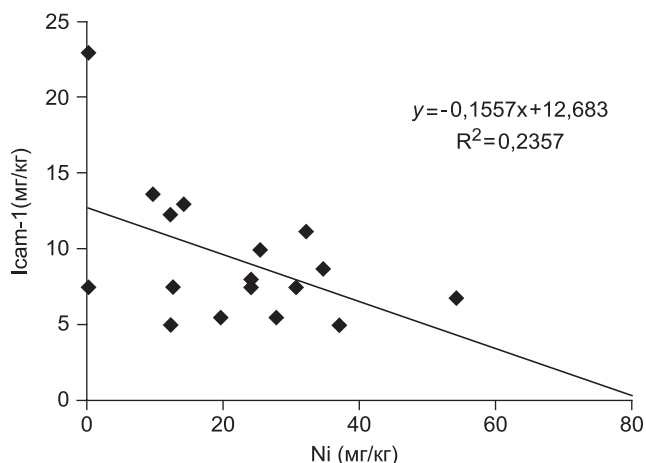Рис. 5. Корреляционное поле зависимости содержания в РЖ sICAM-1 и никеля у пациентов с ХГП.

Поскольку адгезины являются неотъемлемым компонентом таких классических иммунных реакций как презентация антигена, передвижение лейкоцитов, реакции киллинга, опосредованного защитными клетками, то изменение их экспрессии может нарушать иммунный гомеостаз и вести к развитию патологии [8]. По результатам сравнения выявлено, что молекула межклеточной адгезии sICAM-1 РЖ характеризует степень выраженности воспалительных процессов слизистой оболочки РП и может быть дифференциально-диагностическим маркером неспецифической резистентности и активности воспалительных процессов на локальном уровне для лиц, проживающих и работающих в условиях техногенного загрязнения окружающей среды.

© КОЛЛЕКТИВ АВТОРОВ, 2013

УДК 616-002.36-031:611.92]-02:616.314-002]-089.48

Ю.А. Медведев, В.Э. Гюнтер, П.С. Харнас

ПРИМЕНЕНИЕ ЭЛАСТИЧЕСКИХ РЕТРАКТОРОВ ПРИ ЛЕЧЕНИИ БОЛЬНЫХ С ФЛЕГМОНАМИ ЧЕЛЮСТНО-ЛИЦЕВОЙ ОБЛАСТИ

ГОУ ВПО Первый Московский государственный медицинский университет им. И.М. Сеченова, Москва, Россия, 119435, г. Москва, 89164986221@mail.ru

В статье приведены результаты лечения 48 больных с одонтогенными флегмонами челюстно-лицевой области. В раннем послеоперационном периоде с целью адекватного дренирования использовали эластические ретракторы из никелида титана с памятью формы. Установлено, что применение ретракторов создает хорошие условия для оттока гнойного отделяемого из раны, способствует ее быстрому очищению от некротических масс, уменьшению отека и появлению грануляций. Описана методика установки и удаления ретрактора. Даны рекомендации по оптимальному использованию эластических ретракторов.

Ключевые слова: одонтогенная флегмона, гнойная рана, ретрактор из никелида титана с памятью формы

Y.A. Medvedev, V. E. Gunter, P.S. Kharnas

THE TREATMENT OF PATIENTS WITH ACUTE ODONTOGENIC OSTEOMYELITIS, COMPLICATED PHLEGMONS

The First Moscow State Medical University of I.M. Sechenov, Moscow, 119435, Russia

There are results of treatment of patients with acute odontogenic osteomyelitis, complicated phlegmons in the article. During the observation the separation of patients on group depending on prevalence of purulent-inflammatory process, methods of treatment — traditional or using of nickelid titanium shape-memory retractors. In patients were treated with shape-memory retractors. There was a normalization of temperature on average 4 ± 1 days earlier than in the control group, granulation

ЛИТЕРАТУРА

1. Ларионова Т.К. Медицина труда и промышленная экология. 2000; 8: 41—3.
2. Ревич Б.А. Гигиена и санитария. 2004; 6: 26—31.
3. Боровский Е.В., Леонтьев В.К. Биология полости рта. М.: Медицина; 1991.
4. Данилевский Н.Ф. и др. Заболевания слизистой оболочки полости рта. М.: Стоматология; 2001.
5. Авцын А.П., Жаворонков А.А., Риж М.А., Строчкова Л.С. Микроэлементозы человека: этиология, классификация, органопатология. М.: Медицина; 1991.
6. Handzel Z.T. Rev Environ Hlth. 2000; 15 (3): 325—36.
7. Brock G.R., Butterworth C.J., Matthews J.B., Chapple I.L. Local and systemic total antioxidant capacity in periodontitis and health. J. Clin. Periodontol. 2004; 31: 515—21.
8. Иммунофармакология микроэлементов / Кудрин А.В., Скальный А.В., Жаворонков А.А. и др. М.; 2000.
9. Sreebny L.M. Compend Suppl. 1989; 13: 461—9.

REFERENCES

1. Larionova T.K. Meditsina truda i promyshlennaya ekologiya. 2000; 8: 41—3 (in Russian).
2. Revich B.A. Gigiena i sanitariya. 2004; 6: 26—31 (in Russian).
3. Borovskiy E.V., Leont'ev V.K. Oral cavity biology. M.: Meditsina; 1991 (in Russian).
4. Danilevskiy N.F. et al. Diseases of a mucous membrane of an oral cavity. M.: Stomatologiya; 2001 (in Russian).
5. Avtsyn A.P., Zhavoronkov A.A., Rish M.A., Strochkova L.S. Human microelementoses: etiology, classification, organopathology. M.: Meditsina; 1991 (in Russian).
6. Handzel Z.T. Rev Environ Hlth. 2000; 15 (3): 325—36.
7. Brock G.R., Butterworth C.J., Matthews J.B., Chapple I.L. Local and systemic total antioxidant capacity in periodontitis and health. J. Clin. Periodontol. 2004; 31: 515—21.
8. Immunopharmacology of microelements / Kudrin A.V., Skal'nyy A.V., Zhavoronkov A.A. et al. M.; 2000 (in Russian).
9. Sreebny L.M. Compend Suppl. 1989; 13: 461—9.

Поступила 01.03.13

appeared on average 4 ± 2 days earlier, which contributed to more rapid imposition of secondary joints and curing of the patients respectively.

Key words: *odontogenic osteomyelitis, phlegmons, nickelid titanium shape-memory retractors*

Введение. Лечение больных с гнойно-воспалительными заболеваниями челюстно-лицевой области остается актуальной социально-медицинской проблемой. Статистический анализ заболеваемости за последние пять лет свидетельствует об увеличении числа больных с острыми одонтогенными остеомиелитами и флегмонами. Отмечается агрессивное течение воспалительного процесса с поражением глубоких клетчаточных пространств, сопровождающееся выраженной эндогенной интоксикацией. Несмотря на большое количество исследований, проводимых в данной области, и внедрение современных методов результаты лечения этой категории пациентов существенно не улучшаются [1].

Одним из факторов прогрессирования острого воспалительного процесса и развития осложнений считают неадекватный объем оперативного вмешательства и нерациональную тактику ведения послеоперационного периода у стоматологических больных с гнойными заболеваниями [3, 5]. И если первая причина зависит в основном от квалификации хирурга, степени его профессионализма, то вторая является объективной и обусловлена отсутствием четких критериев выбора тактики послеоперационного ведения больных с применением современных методов интенсивной терапии и реаниматологии. Трудности, возникающие при лечении флегмон клетчаточных пространств челюстно-лицевой области, отчасти можно объяснить особенностями их клинического течения. По мнению многих авторов, источником гнойной инфекции является обострение хронических одонтогенных периапикальных очагов воспаления. В последующем инфекция лимфогенным путем распространяется в прилегающие к челюсти клетчаточные пространства. При неадекватном дренировании создаются условия для упорного и длительного течения гнойно-воспалительного процесса [4, 6, 9]. В настоящее время основным методом лечения одонтогенных флегмон челюстно-лицевой области является удаление причинного зуба, широкое вскрытие гнойной полости и дренирование патологического очага с помощью дренажей различной формы из силикона и других материалов. Главное требование к дренажу — создание условий для оттока раневого экссудата. Эту функцию более или менее адекватно выполняют только те дренажи, которые имеют специальные боковые отверстия. Трубки других модификаций и резиновые полоски не в состоянии обеспечить полноценное дренирование, они лишь предотвращают слипание краев гнойной раны. Повысить эффективность санации гнойного очага позволяет постоянное промывание полости через систему дренажей с помощью специальных устройств, однако их использование в челюстно-лицевой области не всегда реализуется на практике [8].

В 1960-е годы в Naval Ordnance Laboratory (США) были обнаружены эффект памяти формы и сверхэластичные свойства в сплавах никеля и титана равного

состава. В начале 1970-х годов в Томске, Кемерово и Новокузнецке были развернуты широкомасштабные исследования по внедрению в медицину нового поколения материалов. В основе этого лежало открытие явления гистерезисного запаздывания биологических тканей, сделанное В.Э. Гюнтером [2].

Отличительные особенности никелида титана — это проявляемые им эффект запоминания формы (ЭЗФ), сверхэластичность, высокая коррозионная стойкость и биологическая инертность. ЭЗФ заключается в том, что изделия, охлажденные ниже определенной температуры, могут быть легко деформированы. Эта деформация устраняется при нагреве изделия в интервале температур начала и конца восстановления формы. При температуре выше таковой в конце восстановления формы материал проявляет сверхэластические свойства.

В течение последних двух десятилетий в различных областях медицины широкое распространение получили конструкции, изготовленные из металла с памятью формы (никелида титана). В частности, в Томском университете были разработаны различные дилататоры, обеспечивающие оптимальное раскрытие гнойной полости и адекватный отток экссудата из глубоких клетчаточных пространств. Первый опыт применения этих устройств был достаточно позитивным [7].

Цель исследования: повысить эффективность лечения больных с одонтогенными флегмонами челюстно-лицевой области на основе применения сверхэластичных ретракторов из никелида титана с памятью формы для дренирования гнойной раны.

Материалы и методы

В настоящей работе проанализированы результаты лечения 48 больных с гнойно-воспалительными заболеваниями челюстно-лицевой области, находившихся в Клинике челюстно-лицевой хирургии Университетской клинической больницы № 2 Первого Московского государственного университета им. И.М. Сеченова.

Среди пациентов были 26 (54,2%) мужчин, 22 (45,8%) женщины в возрасте 20—46 лет.

Причиной возникновения гнойно-воспалительного заболевания явились очаги хронической одонтогенной инфекции. При этом в 87,5% наблюдений кариозные зубы располагались на нижней челюсти, в 12,5% — на верхней.

Для обследования отбирались пациенты (с поражением одного клетчаточного пространства и более), находившиеся на стационарном лечении. Все больные в зависимости от тяжести, распространенности патологического процесса и характера оперативных вмешательств были разделены на 2 клинические группы: основную (больные, при лечении которых применялись ретракторы из никелида титана с памятью формы) и группу сравнения (больные, при лечении которых применялись традиционные методы лечения: полихлорвиниловые дренажи, резиновые выпускники, турунды с гипертоническим раствором).

В основную группу были включены 23 пациента с острым одонтогенным остеомиелитом и флегмоной различной локализации. У 14 пациентов диагностирована флегмона подчелюстного и крылочелюстного пространств, у 5 — флегмона

поджвательного пространства, у 4 — разлитая флегмона дна полости рта, с распространением воспалительного процесса на шею. Данные пациенты имели выраженную эндогенную интоксикацию. Их состояние расценивалось как тяжелое.

В группу сравнения вошли 25 пациентов с острым одонтогенным остеомиелитом и флегмоной различной локализации. У 18 пациентов диагностирована флегмона подчелюстного и крыло-челюстного пространств, у 5 — флегмона поджвательного пространства, у 2 пациентов — флегмона дна полости рта.

Распределение пациентов в зависимости от локализации гнойно-воспалительного процесса представлено на рис. 1.

Больным группы сравнения дренирование гнойных ран проводилось традиционными способами: полихлорвиниловые дренажи, резиновые выпускники, турунды с гипертоническим раствором. У больных основной группы для дренирования использовались ретракторы из сверхэластичного никелида титана с памятью формы. В нашей работе мы использовали дилатационные устройства, формой напоминающие корону. Размеры устройства: средняя длина клипсы — от 25 ± 5 до 55 ± 5 мм, расстояние между витками бранши — 7 ± 2 мм, количество витков активного элемента — от 5 до 10. Используемый в данной конструкции эффект формовосстановления позволял наряду с самофиксацией устройства в раневом канале обеспечить надлежащие условия эвакуации гнойного экссудата. При этом очень важное значение имело определение силы и степени обратного формоизменения дилатационных устройств для подбора усилия обеспечивающего адекватное дренирование пораженного клетчаточного пространства. Для решения указанных выше задач при дренировании различных клетчаточных пространств использовались конструкции с различным сечением проволоки: 1. d — 1,5 мм; 2. d — 1,2 мм; 3. d — 1,0 мм (рис. 2 на вклейке).

Техника операции у пациентов основной группы. Выполняли разрез кожи в соответствии с размерами инфильтрата. Послойно рассекали подлежащие мягкие ткани. После получения гнойного отделяемого проводили ревизию гнойной раны, осуществляли лаваж антисептиками. После охлаждения ретрактор вводили в рану и устанавливали в правильное положение. За счет обратного фазового перехода ретрактор принимал свою первоначальную форму и, таким образом, обеспечивал адекватный отток отделяемого из раны (рис. 3 на вклейке).

Критерии оценки эффективности проводимого лечения определялись такими показателями, как жалобы больных, общее соматическое состояние, изменение местного статуса, микробиологическое исследование раневого экссудата, морфологическое исследование краев раны и результаты лабораторного исследования периферической крови.

Основанием для удаления дилатационного устройства являлось улучшение общего состояния больного, снижение температуры тела, очищение гнойных ран и появление грануляций. Для удаления дилатора в раневой канал вводили тампон с холодным физиологическим раствором, после чего витки устройства сжимали пинцетом и ретрактор свободно извлекали из раны.

Клинический пример

Пациент М., 52 года, поступил в клинику ЧЛХ УКБ № 2 Первого МГМУ им. И.М. Сеченова в сентябре 2011 г. с жалобами на боли и припухлость мягких тканей лица справа в области щеки, затрудненное и болезненное открывание рта, повышение температуры тела до $38,0^{\circ}\text{C}$, общую слабость. Из анамнеза: со слов пациента, за 7 дней до госпитализации заболел зуб 4.7, который ранее не беспокоил. Принимал самостоятельно таблетки Кетанов с временным положительным эффектом. Через 2 дня отметил появление болезненной припухлости в щечной области справа, затруднение открывания рта. В день госпитализации обратился в поликлинику по месту жительства, был направлен в клинику ЧЛХ УКБ № 2

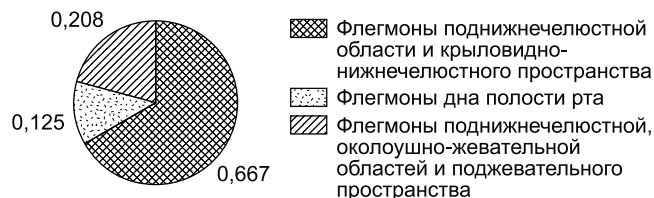

Рис. 1. Распределение больных в зависимости от локализации гнойно-воспалительного процесса.

Первого МГМУ им. И.М. Сеченова, госпитализирован в экстренном порядке.

На основании жалоб пациента, данных анамнеза, осмотра и результатов исследований был поставлен диагноз одонтогенной флегмоны поджвательного пространства справа от зуба 4.7. Состояние после удаления зуба 4.7.

После предварительной подготовки в отделении реанимации и интенсивной терапии (дезинтоксикационная инфузионная терапия) и стабилизации состояния больному была выполнена в условиях премедикации и местной анестезии операция "Вскрытие флегмоны поджвательного пространства справа. Удаление зуба 4.7". Было получено до 7 мл сливкообразного гноя. После проведения ревизии раны и ее промывания с целью дренирования был установлен эластичный ретрактор из никелида титана с памятью, форма — в виде короны.

Через просвет ретрактора многократно производилась антисептическая обработка раны (рис. 4, 5 на вклейке).

В послеоперационном периоде пациенту был проведен курс антибактериальной (Цефазолин $1,0 \times 2$ раза в сутки), десенсибилизирующей (Сульфастин 1 табл. 2 раза в сутки), обезболивающей (Кетонал $1,0$ в/м 2 раза в сутки) терапии. Выполнялись ежедневные перевязки.

В результате проведенного бактериологического посева отделяемого из раны был получен *Staph. aureus*.

Состояние пациента прогрессивно улучшалось, температура тела достигла нормального значения в первые сутки после проведенной операции. Показатели периферической крови (лейкоциты, нейтрофилы, СОЭ) улучшились уже на 2-е сутки. На 3-и сутки контрольный посев из раны показал незначительное количество микроорганизмов. Стадия гидратации раны закончилась на 3-и сутки после операции. На 5-е сутки после регрессии инфильтрата были наложены вторичные швы на рану. Пациент выписан на 7-е сутки после поступления.

Результаты и обсуждение

После установления ретрактора рана принимала более правильную округлую форму, раневой канал выпрямлялся и несколько укорачивался, что обеспечивало свободный отток раневого экссудата и значительно облегчало промывание раны на перевязках. Использование ретракторов хорошо переносилось больными. Каких-либо осложнений, связанных с применением этих устройств, не отмечено. В результате проведенных исследований мы установили явные преимущества дренирования гнойной раны челюстно-лицевой области ретракторами из никелида титана с памятью формы. Уже на 2-е сутки пациенты основной группы отмечали значительное улучшение общего состояния, нормализацию температуры в среднем на 2 ± 1 день раньше, чем в контрольной группе. Происходило более быстрое очищение раны (о чем свидетельствует бактериологическое исследование, проводимое всем больным на 1-е, 3-и, 7-е сутки), появление грануляций (рис. 6). При этом в основной группе рост грануляций отмечался по всей глубине раны, в

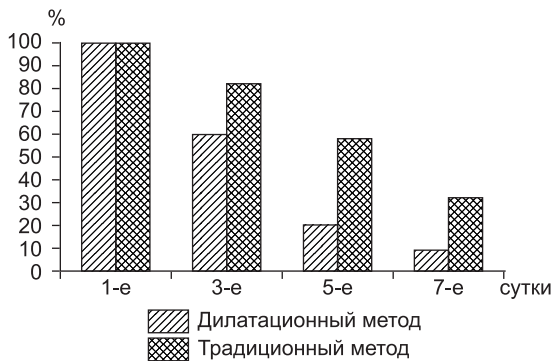


Рис. 6. Состояние бактериальной обсемененности раневого канала у больных с челюстно-лицевыми одонтогенными флегмонами при различных методах дренирования ран.

то время как в группе сравнения — преимущественно в поверхностной части раны. Ретракторы извлекали из раны по истечении 2—3 сут после операции. За это время образовывался широкий раневой канал, обеспечивающий адекватное дренирование. Бактериологический контроль показал, что применение дилатационного метода дренирования обеспечивает снижение исходной обсемененности на один или два порядка. Больным при стихании воспалительного процесса и полном очищении раны накладывались вторичные швы. Очищение раны и наложение вторичных швов у пациентов основной группы проводилось в среднем на 3 ± 1 день раньше, чем в группе сравнения.

У больных, в лечении которых использовали ретракторы с памятью формы, нормализация температуры отмечалась в среднем на 4 ± 1 день раньше, чем в группе сравнения, грануляции появлялись в среднем на 4 ± 2 дня раньше, что способствовало более быстрому наложению вторичных швов и соответственно выздоровлению больного. В динамике достоверно снижался уровень обсемененности гнойной раны и создавались благоприятные условия для заживления. Морфологическая картина течения раневого процесса при лечении больных с ретракторами характеризовалась более ранним исчезновением нейтрофильной инфильтрации, обилием новообразованных капилляров, интенсивным ростом фибробластов.

Вывод

Применение ретракторов из сверхэластичного никелида титана обеспечивает адекватное дренирование и создает условия для быстрого очищения и заживления раны. Ретракторы из никелида титана являются

хорошей альтернативой в гнойной челюстно-лицевой хирургии.

ЛИТЕРАТУРА

1. Гайворонская Т.В. Оптимизация лечения больных с одонтогенными флегмонами челюстно-лицевой области: Дисс. М.; 2008.
2. Гюнтер В.Э. Сплавы с памятью формы в медицине: Дисс. Томск; 1989.
3. Дурново Е.А. Диагностика и лечение больных с воспалительными заболеваниями челюстно-лицевой области и учетом состояния неспецифической и иммунологической резистентности организма: Дисс. М.; 2003.
4. Ефименко Н.А., Новожилов А.А., Кнорринг Г.Ю. Системная энзимотерапия в гнойной хирургии. *Амбулаторная хирургия*. 2005; 3: 51—5.
5. Кузнецова Л.И., Лешакина Е.Л., Кузнецов В.Л. Анализ антибактериальной активности нового антисептического средства для терапии воспалительных заболеваний челюстно-лицевой области. *Стоматология*. 2001; 6: 28—31.
6. Лебедев А.В., Лебедев А.В., Александров В.Е. Анаэробная неклостридиальная инфекция мягких тканей и клетчаточных пространств. В кн.: Материалы IV Всесоюзной международной конференции: "Интенсивная терапия и профилактика хирургических инфекций". М.; 2004: 23.
7. Мирзоев М.Ш. Дилатационный метод дренирования ран в комплексном лечении больных с гнойно-воспалительными заболеваниями челюстно-лицевой области: Дисс. Самара; 2008.
8. Светухин А.М., Амирасланов Ю.А., Карлов В.А. Общие принципы лечения гнойных ран и гнойных хирургических заболеваний. *Хирургия им. Н.И. Пирогова*. 1990; 12: 79—85.
9. Шляпников С.А. Хирургические инфекции мягких тканей — старая проблема в новом свете. *Инфекции в хирургии*. 2003; 1 (1): 14—21.

REFERENCES

1. Gayvoronskaya T.V. Optimization of treatment of patients with odontogenic phlegmons maxillo-facial region: Diss. M.; 2008.
2. Gyunter V.E. Shape memory Alloys in medicine: Diss. Tomsk; 1989.
3. Durnovo E.A. Diagnosis and treatment of patients with inflammatory diseases of maxillofacial area and given the state of nonspecific and immunologic resistance of the organism: Diss. M.; 2003.
4. Efimenko N.A., Novozhilov A.A., Knorring G.Yu. Systemic enzyme in purulent surgery. *Ambulatomnaya khirurgiya*. 2005; 3: 51—5.
5. Kuznetsova L.I., Leshakina E.L., Kuznetsov V.L. Analysis of antibacterial activity of the new antiseptic for treatment of inflammatory diseases of maxillofacial region. *Stomatologiya*. 2001; 6: 28—31.
6. Lebedev A.V., Lebedev A.V., Aleksandrov V.E. Anaerobic неклостридиальная инфекция of the soft tissues and cellular tissue areas. In: Materials of IV-St all-army of the international conference: "Intensive therapy and prophylaxis of surgical infections". M.; 2004.
7. Mirzoev M.Sh. The dilation method drainage of wounds in the complex treatment of patients with purulent-inflammatory diseases of maxillo-facial region: Diss. Samara; 2008.
8. Svetukhin A.M., Amiraslanov Yu.A., Karlov V.A. General principles for the treatment of wounds and purulent surgical diseases. *Khirurgiya imeni N.I. Pirogova* 1990; 12: 79—85.
9. Shlyapnikov S.A. Surgical infection soft tissue an old problem in a new light. *Infektsii v khirurgii*. 2003; 1 (1): 14—21.

Поступила 21.05.13