

© КОЛЛЕКТИВ АВТОРОВ, 2014

УДК 615.46.03:616.716.4-001.5

Ю.А. Медведев, И.В. Черкесов, Е.Ю. Дьячкова

ПРИМЕНЕНИЕ МАТЕРИАЛА «КОЛЛОСТ» ПРИ ЛЕЧЕНИИ ПАЦИЕНТОВ С ПЕРЕЛОМАМИ НИЖНЕЙ ЧЕЛЮСТИ В ПРЕДЕЛАХ ЗУБНОГО РЯДА

Кафедра госпитальной хирургической стоматологии и челюстно-лицевой хирургии ГБОУ ВПО «Первый Московский государственный медицинский университет им. И.М. Сеченова Росздрава», 119121, Россия, г. Москва

Вопрос заполнения дефектов кости остается нерешенным как в плановой, так и в экстренной челюстно-лицевой хирургии и стоматологии, в частности в лечении пациентов с переломами в пределах зубного ряда. В случаях, когда зубы из линии перелома удаляют, а дефекта костной ткани не восполняют, увеличивается риск развития гнойно-воспалительных заболеваний. В нашем исследовании под наблюдением в течение 2 лет находились пациенты с переломами нижней челюсти в пределах зубного ряда. Все больные были разделены на 2 примерно равные группы. В основной группе осуществлялось заполнение дефектов кости материалом «Коллост» в отличие от группы сравнения, в которой пациенты были пролечены хирургически без имплантации материала в области дефекта нижней челюсти. Результаты проведенного нами исследования свидетельствуют об уменьшении сроков остеорепаративных процессов и реабилитации пациентов при использовании материала «Коллост».

Ключевые слова: перелом; нижняя челюсть; зубной ряд; материал «Коллост», металлостеосинтез» мини-пластина; скоба; никелид титана.

Yu.A. Medvedev, I.V. Cherkosov, E.Yu. D'yachkova

THE UTILIZATION OF MATERIAL «COLLOST» DURING TREATMENT OF PATIENTS WITH FRACTURES OF MANDIBULA WITHIN DENTITION

Department of hospital surgical dentistry and maxillofacial surgery The First Moscow State Medical University of I.M. Sechenov, 119121, Moscow, Russian Federation

Issue of defects of bones remain unresolved as planned and emergency maxillofacial surgery and stomatology, in particular, in the treatment of patients with fractures of the within the dentition. Cases, when the teeth of Linyi fracture removed and bone tissue defect is not recharge, increased risk of purulent-inflammatory diseases. Our study under the supervision of for 2 flight were patients with mandibular fractures within the dentition. All the patients were divided into 2 equal groups. The main group was filling defect bone material «Collost» unlike the comparison group, in which patients were treated surgically without implantation material, defect area of the lower jaw. According to survey findings about the decreases in terms osteoreparative processes and rehabilitations of patients using material «Collost».

Key words: fracture of the lower jaw; the teeth; case material «Collost»; metalosteosynthesis; mini-plate bracket; nikelid titanium.

Проблема заполнения костной полости, формирующейся после удаления зубов, остается актуальной как при плановых операциях (ретенированные, дистопированные зубы, радикулярные кисты), так и при экстренных вмешательствах (зубы в линии перелома). На данный момент существует большой выбор остеотропных материалов различной природы, которые размещают в зоне дефекта кости [1–4]. Широко используются композиты на основе коллагена и фосфорно-кальциевых соединений, костные минералы, получаемые из тканей крупного рогатого скота и кораллов (морские водоросли) [5]. Известно, что результаты операций по замещению дефектов после цистэктомии или удаления зубов, находящихся в линии перелома, зависят от свойств веществ, составляющих остеопластические композитные материалы. Их применение способствует увеличению скорости процессов регенерации и минерализации костной ткани. Препараты на основе гидроксиапатита и коллагена наиболее предсказуемы, эффективны и отличаются широким диапазоном возможного применения [6, 7]. «Коллост» – пористый материал, содержащий нативный коллаген I типа, получаемый из кожи круп-

ного рогатого скота в виде мембран, жгутов, шариков, геля и порошка. Коллагеновый имплантат связывается с раной, происходит миграция фибробластов в данную область, их интеграция в имплантат. Создается переходный матрикс, который стимулирует иммунную систему организма и активацию гранулоцитов, макрофагов и фибробластов, улучшает перенос факторов роста, высвобождающихся из клеток, что приводит к усилению миграции фибробластов и пролиферации эпителиальных клеток. При введении «Коллоста» продуцируются новые коллагеновые волокна, заполняющие полость в области имплантации, а сам имплантат, постепенно рассасываясь, замещается аутоотканью.

Кость способна регенерировать и изменять свою микро- и макроструктуру. Это осуществляется благодаря тонкому балансу между остеогенным (костеобразующим) и остеокластным (костеудаляющим) процессами. Кость может адаптироваться к новой механической среде путем изменения равновесия между остеогенезом (образованием костной ткани) и остеоклазисом (разрушением кости). Эти процессы будут реагировать на изменения в виде статического и динамического напряжения, приложенного к кости; если приложенное напряжение больше нормального физиологического уровня, равновесие отклоняется в направлении остеоклазиса (эта зависимость известна как закон Вольфа о перестройке структуры кости). Природа предусмотрела

Медведев Юрий Алексеевич (Medvedev Yuriy Alekseevich);
Черкесов Игорь Владимирович (Cherkosov Igor' Vladimirovich);
Дьячкова Екатерина Юрьевна (D'yachkova Ekaterina Yur'evna),
secu2003@mail.ru.

Биомеханические стадии восстановления кости после перелома

Стадия	Описание
I	На участке первоначального перелома кость не функционирует, для нее характерна малая жесткость, схожая с жесткостью резины
II	Кость не функционирует на участке первоначального перелома, но имеется твердая ткань с большой жесткостью
III	Кость частично не функционирует на участке первоначального перелома и частично – на непострадавшей части кости, имеется твердая ткань с высокой жесткостью
IV	Участок отказа не соотносится с участком первоначального перелома. Отказ происходит при высокой жесткости

различные типы механизмов восстановления кости после переломов, для того чтобы можно было справиться с различными механическими средами, окружающими перелом. Известно, что неполные переломы (трещины), которые допускают только микроперемещение между фрагментами перелома, заживают с небольшим количеством мозолей по линии перелома или без них (первичное заживление). В отличие от неполных полные переломы являются нестабильными и поэтому генерируют макроперемещение и заживают с большой мозолью, выходящей по бокам кости (вторичное натяжение).

Л.Н. Хенч [8] в своей работе выделил 4 биомеханические стадии восстановления кости после перелома (см. таблицу). Они соответствуют клеточным изменениям, зависимым от времени и от типа внеклеточного матрикса на участке восстановления ткани. Прочность заживающего перелома значительно увеличивается, когда происходит минерализация остеоида, т.е. приблизительно через 4–6 мес после начала заживления.

Таким образом, остеотропные материалы по свойствам своих индуктивных и кондуктивных свойств способны уменьшить сроки заживления костной ткани в области переломов.

К целям лечения переломов относятся: 1) создание условий для быстрого заживления; 2) восстановление фиксации; 3) сохранение пространственной структуры; 4) профилактика общих и местных осложнений, в частности инфекционных.

Выбор метода лечения помогает предотвратить возможное смещение фрагментов кости, которое может задержать или помешать заживлению перелома.

Каждый перелом – это уникальное сочетание характеристик, требующих конкретных методов лечения, хирургических или ортопедических. На сегодняшний момент наиболее привлекательна внутренняя фиксация фрагментов титановыми пластинами и скобками из сверхэластичного никелида титана.

Цель исследования – повысить эффективность хирургического лечения пациентов с переломами нижней челюсти в пределах зубного ряда на основе применения материала «Коллост».

Материалы и методы

На базе клиники челюстно-лицевой хирургии УКБ № 2 Первого МГМУ им. И.М. Сеченова в течение 2 лет под наблюдением находились 45 пациентов с переломами нижней

челюсти в пределах зубного ряда. Из них было 39 (86,7%) мужчин и 6 (13,3%) женщин. Возраст пациентов составил 19–56 лет. Все переломы были в пределах зубного ряда: у 28 пациентов линия перелома проходила через лунку III моляра (62,2%), у 14 (31,1%) перелом затрагивал область премоляров и первых моляров, у 3 (6,7%) пациентов находился в области фронтальной группы зубов. Двойной перелом нижней челюсти со смещением отмечен у 18 (40%) пациентов, одиночный – у 20 (44,4%), двусторонний – у 7 (15,6%) больных.

Всем пациентам выполнен стандартный объем исследований – лабораторных и инструментальных, включая ортопантомографию и компьютерную томографию челюстей. Кроме оперативного лечения, проводился курс комплексной антибактериальной, противовоспалительной, обезболивающей терапии (цефазолин 1,0 3 раза в сутки внутримышечно, супрастин 1 таблетка 2 раза в сутки, кетонал 1,0 при болях внутримышечно).

Все пациенты были разделены на 2 группы: в 1-й группе (22 наблюдения) с целью восполнения дефекта кости, возникающего после удаления зуба в области перелома, применялся остеотропный материал «Коллост» (ООО «Биофармахолдинг»), во 2-й группе (23 наблюдения) происходило заживление лунок под ступком, без применения остеотропных материалов.

Результаты и обсуждение

Всем пациентам в экстренном порядке выполнена межчелюстная фиксация посредством наложения бимаксиллярных шин Тигерштедта. Больные обследованы по стандартной схеме. Пациентам 1-й группы (22 наблюдения – 48,9%) проведена операция удаления зубов из линии перелома с последующей репозицией отломков, металлостеосинтезом с помощью титановых мини-пластин (16 наблюдений – 35,6%) или скобок из никелида титана (6 наблюдений – 13,3%) и замещением костных дефектов материалом «Коллост» (12 наблюдений – 26,7%) в форме разведенного в физиологическом растворе порошка, по 5 (11,1%) наблюдений – жгут или шарики). Пациентам 2-й группы выполнено аналогичное хирургическое вмешательство, но без введения препарата «Коллост»: в 15 (33,3%) наблюдениях для фиксации отломков использованы титановые мини-пластины, в 8 (17,8%) – скобки из никелида титана.

В обеих группах послеоперационный период протекал гладко. Швы сняты на 9–10-е сутки соответственно.

На контрольных послеоперационных рентгенограммах положение фрагментов правильное, фиксация хорошая. Остеотропный материал из-за нерентгеноконтрастности не визуализировался.

На рентгенограммах через 1 мес отмечалось начало восстановления объема костной ткани у пациентов обеих групп. Через 3 мес после проведенной операции остеорепаративный процесс продолжался, однако лучшие результаты по темпам роста кости наблюдались у пациентов 1-й группы (с заполнением дефекта кости материалом «Коллост»).

Полное восстановление объема ткани в области дефекта отмечалось не позже чем через 5 мес в группе пациентов с введением в область дефектов материала «Коллост», через 6 мес у больных, лунки удаленных зубов которых заживали под ступком.

Для демонстрации результатов исследования приводим клинический пример пациентки с сочетанной патологией в области нижней челюсти – кистовидным образованием и переломом в пределах зубного ряда.

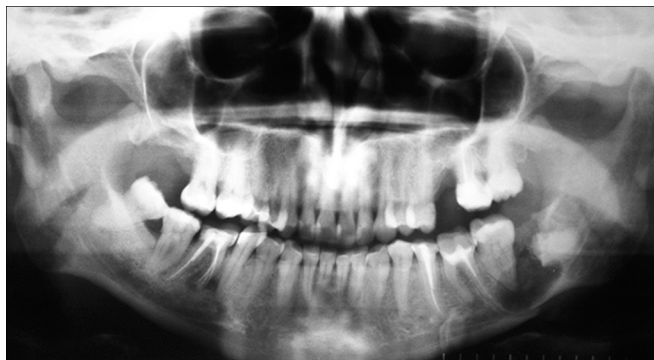

Рис. 1. Ортопантомограмма пациентки С., 39 лет. Визуализируется киста нижней челюсти в области корней зубов 3.7 и 3.8, патологический перелом угла нижней челюсти слева.

Пациентка Е., 39 лет, поступила в клинику челюстно-лицевой хирургии УКБ № 2 Первого МГМУ им. И.М. Сеченова в экстренном порядке с жалобами на боли в области угла нижней челюсти слева, усиливающиеся при открывании рта, ограничение открывания рта, припухлость левой щечной области.

При поступлении осуществлены наложение бимаксиллярных шин Тигерштедта и фиксация прикуса резиновыми тягами.

При осмотре: конфигурация лица изменена за счет отека мягких тканей щечной и подчелюстной области слева. Кожные покровы физиологической окраски, в складку собираются. Пальпация области угла нижней челюсти болезненна, симптом прямой и непрямой нагрузки положительный, отмечается подвижность фрагментов нижней челюсти в данной области. Открывание рта ограничено до 2,5 см в связи с резкой болезненностью. Со стороны полости рта: отмечается разрыв слизистой в области зуба 3.8, коронка зуба разрушена. Слизистая отечна. Глотание свободное, безболезненное. Регионарные лимфатические узлы не пальпируются. Прикус фиксирован резиновыми тягами на бимаксиллярных шинах Тигерштедта.

Проведено обследование пациентки в стандартном объеме – лабораторные (анализы крови, мочи) и инструментальные (электрокардиография, рентгенография органов грудной клетки) исследования.

На ортопантомограмме и рентгенограмме в прямой проекции черепа визуализируется нарушение целостности костной ткани нижней челюсти в области зуба 3.8, разряжение костной ткани овальной формы в области корней зубов 3.7 и 3.8 (рис. 1).

При проведении компьютерной томографии нижней челюсти: на уровне корней зубов 3.7 и 3.8 кистозное образование размером 20×16×16 см, кость на данном уровне вздута, увеличена в объеме, кортикальные пластинки истончены, в данной области определяется патологический перелом нижней челюсти со смещением костных фрагментов, плоскость перелома проходит через лунки зубов 3.7 и 3.8 (рис. 2).

В условиях эндотрахеального наркоза (назо-трахеальная интубация) пациентке выполнена операция – удаление зубов 3.6, 3.7, 3.8, цистэктомия, металлоостеосинтез нижней челюсти в области угла нижней челюсти слева двумя титановыми мини-пластинами и

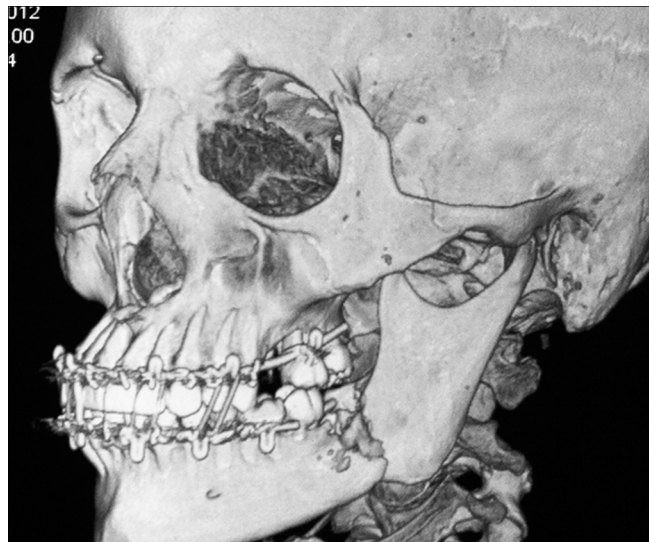

Рис. 2. Компьютерная томограмма пациентки С., 39 лет. Видна линия перелома в области угла нижней челюсти слева.

мини-шурупами, заполнение костного дефекта остеотропным материалом «Коллост».

Техника операции

1-й этап. Произведено удаление зубов 3.6, 3.7 и 3.8 (рис. 3 на вклейке). Обнаружена костная полость размером 2×1,5 см, выстланная кистозной оболочкой (рис. 3, а). Выполнена цистэктомия с удалением мелких костных фрагментов d = 0,3-0,5 см.

2-й этап. После предварительной разметки выполнен разрез в подчелюстной области слева, отступая от края нижней челюсти на 2 см, длиной до 2,5 см. Послойно рассечена кожа, подкожная жировая клетчатка, m.platysma, собственная фасция шеи. Скелетированы тело и угол нижней челюсти слева, обнаружен плоскостной мелкооскольчатый косой перелом со смещением меньшего фрагмента вверх и кнутри с дефектом наружной кортикальной пластинки (рис. 4 на вклейке). Костные фрагменты репонированы в правильное положение (рис. 5 на вклейке). Наложены 2 титановые мини-пластины, фиксированы 11 титановыми мини-шурупами (рис. 6 на вклейке). Рана промыта растворами антисептиков, послойно ушита узловыми швами нитями Викрил 3.0. Наложен внутрикожный шов Пролен 5.0. К линии перелома подведен пластиковый катетер (рис. 7 на вклейке).

3-й этап. Рана со стороны полости рта промыта растворами антисептиков. Костная полость заполнена остеотропным материалом «Коллост» – жгут, 2 шарика, сверху уложена мембрана (рис. 8 на вклейке). Рана ушита узловыми швами Пролен 4.0 (рис. 9 на вклейке).

Гемостаз по ходу операции. Асептическая повязка на наружную рану.

Кистозное образование отправлено на гистологическое исследование.

Послеоперационный период протекал гладко. Проводился курс антибактериальной, противовоспалительной, обезболивающей терапии. Выполнялись ежедневные перевязки с обработкой ран растворами

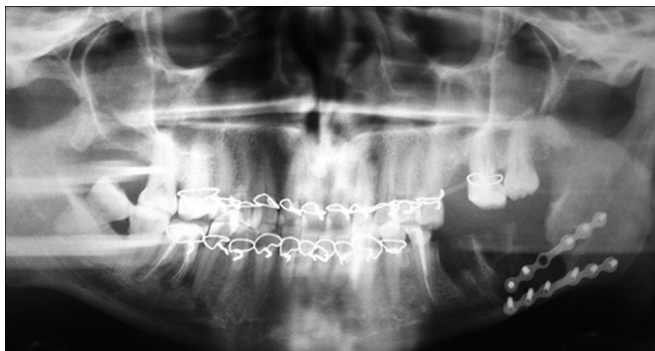

Рис. 10. Контрольная ортопантомограмма после операции. Визуализируется остаточная костная полость после удаления зубов и кистозного образования, положение костных фрагментов правильное, фиксация их удовлетворительная (рис. 10).

антисептиков, подведения к линии перелома через катетер антибиотика.

На контрольной рентгенограмме визуализировалась остаточная костная полость после удаления зубов и кистозного образования, положение костных фрагментов правильное, фиксация их удовлетворительная (рис. 10).

Проведенное лечение пациентов с переломами нижней челюсти в пределах зубного ряда показало лучшие результаты в группе больных, у которых дефект кости после удаления зубов и самую линию перелома заполняли остеотропным материалом «Коллост»: сроки заживления и регенерации костной ткани уменьшались с 6 до 5 мес. В отношении развития воспалительных осложнений различий не было, что может свидетельствовать как о статистически недостаточном количестве наблюдений, так и о правильно подобранном консервативном лечении и ведении пациентов. Однако в клинической практике избегание хирургом-стоматологом или челюстно-лицевым хирургом заполнения лунки удаленных зубов остеотропными материалами, особенно когда линия перелома проходит через зубной ряд, может приводить к развитию синдрома «пустой лунки», инфекционно-воспалительным осложнениям, в том числе к посттравматическому остеомиелиту нижней челюсти.

Кроме того, по нашим данным, использование остеотропного материала возможно и в случаях сочетанной патологии нижней челюсти, когда в результате хирургического вмешательства образуется довольно большой дефект кости, который требует заполнения, как в случае приведенного нами клинического примера.

Заключение

Использование остеотропного материала «Коллост», обладающего остеоиндуктивным и кондуктивным свойствами, позволяет улучшить результаты

лечения пациентов с переломами нижней челюсти в пределах зубного ряда. Это связано как со стабилизацией линии перелома, снижением вероятности смещения фрагментов наряду с фиксацией устройствами, так и с сокращением сроков регенерации костной ткани, что уменьшает реабилитационный период и позволяет в дальнейшем проводить ортопедическое лечение пациентов уже через 4–5 мес без дополнительных операций костной подсадки.

ЛИТЕРАТУРА

1. Воложин А.И., Оганова В.С. Остеопороз. М.: Медицина, 2005.
2. Белозеров М.Н. Оценка остеопластических свойств различных биокomпозиционных материалов для заполнения дефектов челюстей (экспериментально-клиническое исследование): Дисс. М.; 2004.
3. Иванов С.Ю., Ларионов Е.В., Панин А.М., Кравец В.М., Анисимов С.И., Володина Д.Н. Разработка биоматериалов для остеопластики на основе коллагена костной ткани. Институт стоматологии. 2005; 4: 1–3.
4. Григорьян А.С., Топоркова А.К. Опыт исследования процессов интеграции имплантационных материалов в костной ткани. В кн.: Всероссийское совещание «Биокерамика в медицине». М.; 2006: 88–9.
5. Мажаренко Т.Г. Клинико-экспериментальное обоснование выбора остеопластических средств при оперативном лечении одонтогенных кист челюстей: Дис. М.; 2007.
6. Григорьянц Л.А., Сирак С.В., Федурченко А.В. Использование современных остеопластических материалов для пластики костных дефектов челюстей: Монография. М.: Медицина; 2006.
7. Taylor J.C., Cuff S.E., Leger J.P., Morra A., Anderson G.I. In vitro osteoclast resorption of bone substitute biomaterials used for implant site augmentation: a pilot study. Int. J. Oral Maxillofac. Implants. 2002; 17(3): 321–30.
8. Хенч Л., Дженс Д. Биоматериалы, искусственные органы и инжиниринг тканей. М.: Техносфера; 2007.

REFERENCES

1. Volozhin A.I., Oganova V.S. The osteoporosis. Moscow: Meditsina; 2005 (in Russian).
2. Belozerov M.N. Rating of osteoplastic properties of various biocomposite materials for filling defects of jaws (Experimental and clinical research): Diss. Moscow; 2004 (in Russian).
3. Ivanov S.Yu., Larionov E.V., Panin A.M., Kravets V.M. et al. Development of collagen-based biomaterials for bone osteoplasty. Institute of Dentistry. 2005; 4: 1–3 (in Russian).
4. Grigor'yan A.S., Toporkova A.K. The experience of studying of the processes of integration of implant materials in bone tissue. In: All-Russian Conference «Bioceramics in medicine». Moscow; 2006: 88–9 (in Russian).
5. Mazharenko T.G. The clinical and experimental justification for the selection of the osteoplastic funds in the surgical treatment of odontogenic cysts of the jaws: Diss. Moscow; 2007 (in Russian).
6. Grigor'yants L.A., Sirak S.V., Fedurchenko A.V. The use of modern osteoplastic materials for the plastics of the jaw bone defects. Paper. Moscow: Meditsina; 2006 (in Russian).
7. Taylor J.C., Cuff S.E., Leger J.P., Morra A., Anderson G.I. In vitro osteoclast resorption of bone substitute biomaterials used for implant site augmentation: a pilot study. Int. J. Oral Maxillofac. Implants. 2002; 17 (3): 321–30.
8. Khench L., Dzhons D. Biomaterials, artificial organs and tissue engineering. Moscow: Technosfera; 2007 (in Russian).

Поступила 27.11.13

К ст. *Медведева* и соавт.

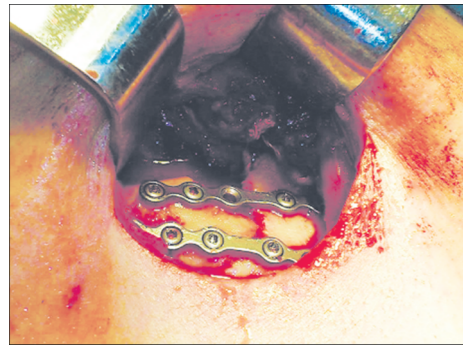

Рис. 6. Фиксация фрагментов нижней челюсти двумя титановыми мини-пластинами и 11 мини-шурупами.

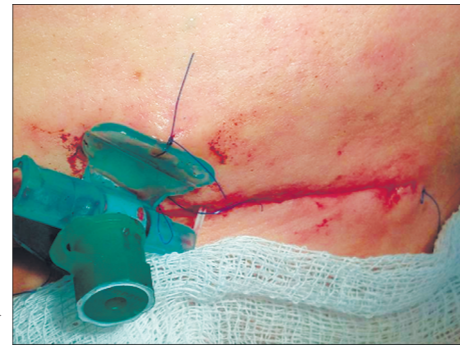

Рис. 7. Катетер, подведенный к линии перелома.

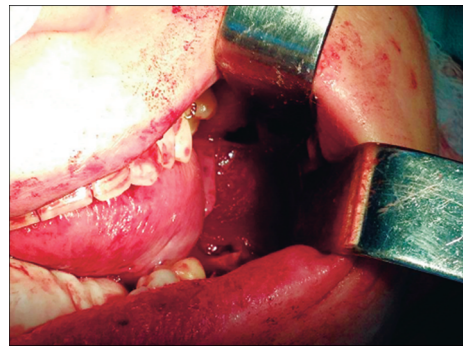

Рис. 8. Вид мембраны «Коллост» в ране со стороны полости рта.

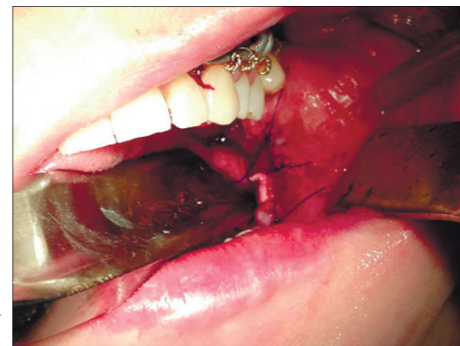

Рис. 9. Вид раны со стороны полости рта после наложения швов.

К ст. *Стариковой* и соавт.

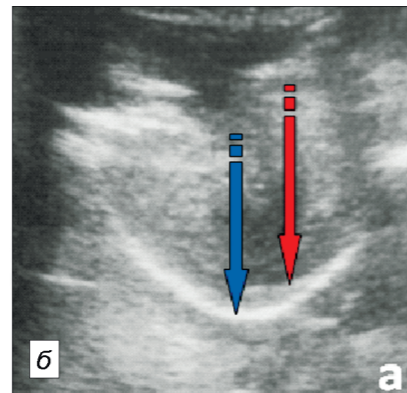
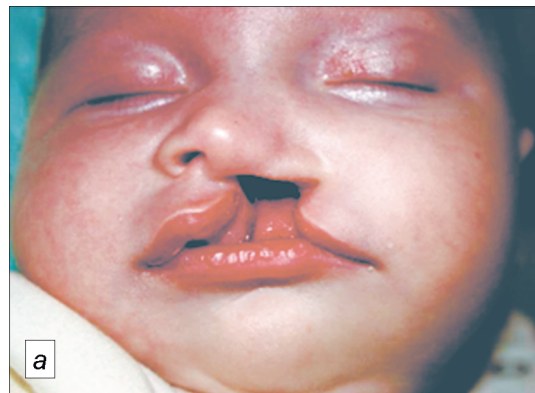

Рис. 1. Положение языка у младенца с РГН. *a* – низкое расположение вершины языка, спинка внедрена в полость носа, *б* – эхограмма языка младенца, где красной стрелкой указана визуализация небных фрагментов, синей стрелкой – спинка языка, выходящая в полость носа.

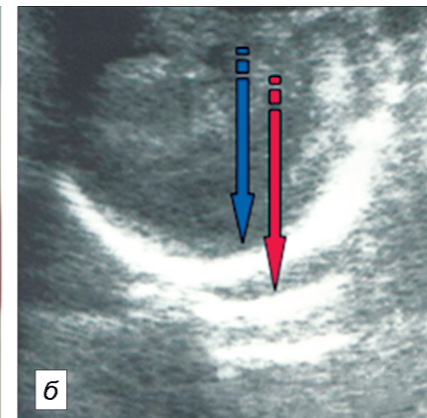
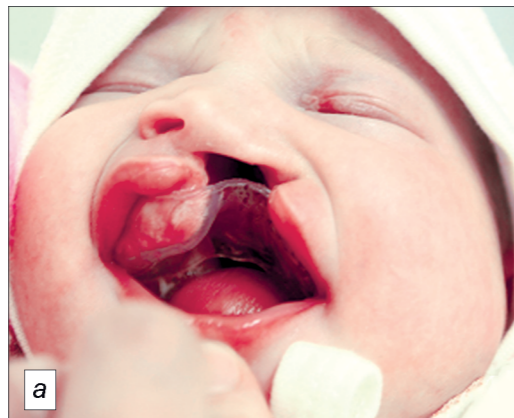

Рис. 2. Положение языка у младенца с РГН после установки двухслойной каппы. *a* – каппа разделяет полости рта и носа, *б* – эхограмма языка младенца после установки каппы, где красной стрелкой указана визуализация небных фрагментов, синей стрелкой – спинка языка, выходящая в полость носа.

К ст. *Стариковой* и соавт.

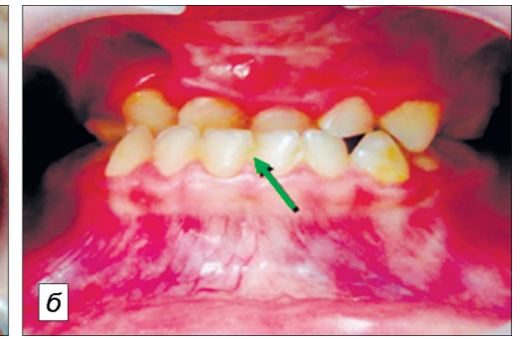
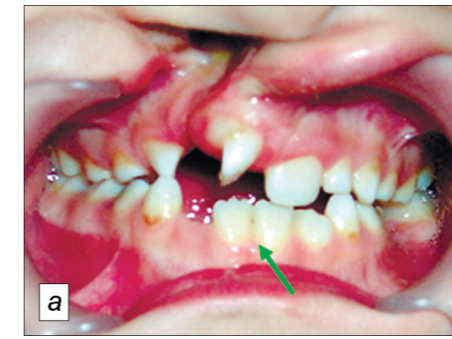


Рис. 3. Соотношения челюстей у пациентов с РГН. *a* – пациента Г. 7 лет, хирургическое вмешательство не выполнялось, стрелкой указан лингвальный наклон зубов нижней челюсти, визуализируется низкое расположение вершины языка, *б* – пациента К. 3 лет, после ринохейлопластики и палатопластики, стрелкой указан лингвальный наклон зубов нижней челюсти, визуализируется ретроположение верхней челюсти.

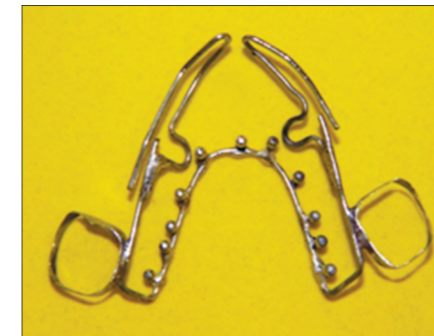

Рис. 4. Каркасный расширяющий аппарат с массажными элементами для спинки языка.

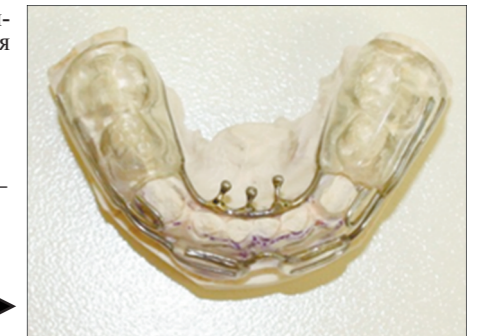

Рис. 5. Аппарат-тренажер с лингвальным барьером.

Рис. 6. Положение языка у пациента с РГН. *a* – без аппарата, *б* – после установки аппарата-тренажера с лингвальным барьером.

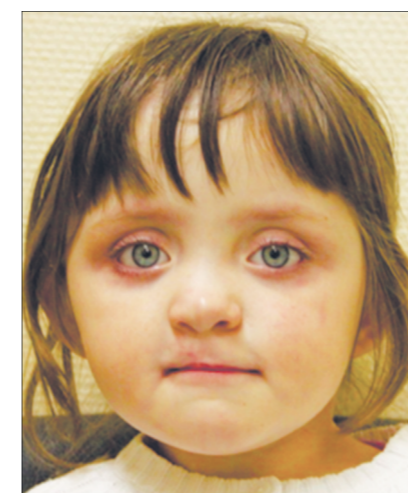
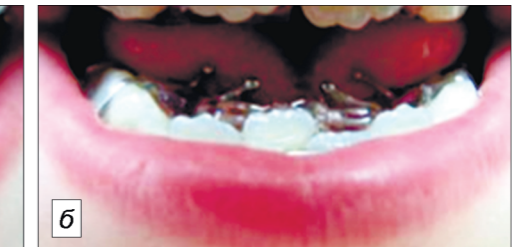
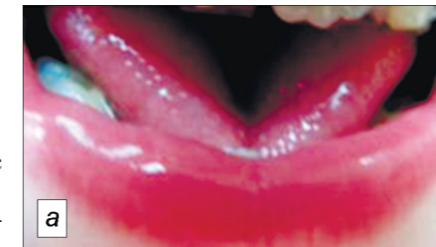Рис. 9. Пациентка В. в момент поступления в клинику.

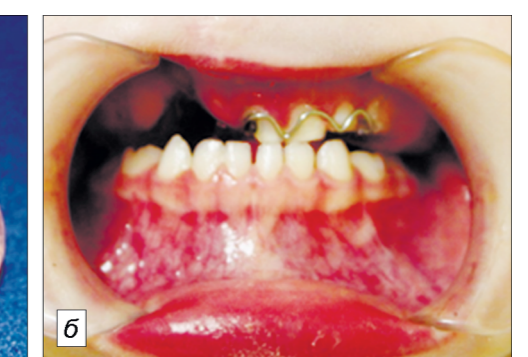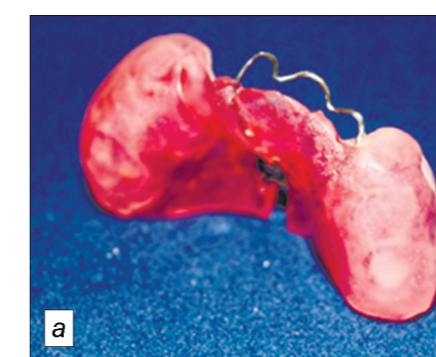


Рис. 10. Ортодонтический аппарат пациентки В. *a* – базисная пластинка с окклюзионными накладками и двунаправленным расширяющим винтом, *б* – аппарат в полости рта.