

© ШАШМУРИНА В.Р., ДЕВЛИКАНОВА Л.И., 2018

Шашмурина В.Р., Девликанова Л.И.

ВОЗМОЖНОСТИ ПРИМЕНЕНИЯ ПРОТОКОЛА «GUIDED BIOFILM THERAPY» ДЛЯ ПРОФИЛАКТИКИ МУКОЗИТА И ПЕРИИМПЛАНТИТА

ФГБОУ ВО «Смоленский государственный медицинский университет» Минздрава России, 214019, г. Смоленск

С целью повышения качества диспансеризации пациентов, пользующихся зубными протезами на имплантатах, проведена экспертная оценка протокола профилактики стоматологических заболеваний «Guided Biofilm Therapy». На его основании разработана стандартная операционная процедура «Гигиена рта пациентов, пользующихся протезами на имплантатах». Её клиническая апробация позволила сделать вывод о безопасности и эффективности профилактических процедур в отношении устранения биоплёнки как основного этиологического фактора мукозита и периимплантита. Для достижения качества выполнения манипуляций протокола они должны проводиться обученным персоналом с учётом показаний и противопоказаний, соблюдением всех особенностей работы с тканями, окружающими имплантаты.

Ключевые слова: *дентальный имплантат; профессиональная гигиена рта; мукозит; периимплантит.*

Для цитирования: *Шашмурина В.Р., Девликанова Л.И. Возможности применения протокола «Guided Biofilm Therapy» для профилактики мукозита и периимплантита. Российский стоматологический журнал. 2018; 22 (5): 262-266. <http://dx.doi.org/10.18821/1728-2802-2018-22-5-262-266>*

Shashmurina V.R., Devlikanova L.I.

OPPORTUNITIES OF THE APPLICATION «GUIDED BIOFILM THERAPY» PROTOCOL FOR MUCOSITIS AND PERIIMPLANTITIS PREVENTION

Smolensk state medical university, 214019, Smolensk, Russia

In order to improve clinical examination quality of patients who use dental prostheses on implants, an expert evaluation of the protocol for dental diseases prevention «Guided Biofilm Therapy» was carried out. Based on it, a standard operating procedure «Oral hygiene of patients using prosthetic implants» has been developed. It's clinical approbation led to the conclusion about safety and efficiency of prophylactic procedures with regard to biofilm elimination as the main etiological factor of mucositis and periimplantitis. To achieve high quality of the protocol manipulations, they must be carried out by qualified personnel, taking into account indications and contraindications, observing all features of working with the tissues surrounding implants.

Key words: *dental implant; professional oral hygiene; mucositis; periimplantitis.*

For citation: *Shashmurina V.R., Devlikanova L.I. Opportunities of the application «Guided Biofilm Therapy» protocol for mucositis and periimplantitis prevention. Rossiyskii stomatologicheskii zhurnal. 2018; 22(5): 262-266. <http://dx.doi.org/10.18821/1728-2802-2018-22-5-262-266>*

For correspondence: *Shashmurina Victoria Rudolfovna, Dr. med. Sci., Professor, head. the Department of dentistry, Faculty of additional professional education «Smolensk state medical University of the Ministry of health of Russia; Chairman of the Smolensk regional public organization of privately practicing dentists. E-mail: shahmurina@yandex.ru*

Information about authors:

Shashmurina V.R., <http://orcid.org/0000-0001-5216-7521>

Devlikanova L.I., <http://orcid.org/0000-0001-9367-6664>

Acknowledgments. *The study had no sponsorship.*

Conflict of interest. *The authors declare no conflict of interest.*

Received 23.08.18

Accepted 16.09.18

Внедрение принципа остеointеграции и широкое использование дентальных имплантатов предоставило возможность оценить отдалённые показатели «выживаемости» имплантатов как высокие, составляющие 82 – 99 % [1]. При этом в научной литературе появляется все больше сведений об отдалённых воспалительных осложнениях имплантации [2–3].

Для корреспонденции: *Шашмурина Виктория Рудольфовна, д-р мед. наук, профессор, зав. кафедрой стоматологии факультета дополнительного профессионального образования «Смоленский государственный медицинский университет» Минздрава России; председатель Смоленской областной общественной организации частнопрактикующих стоматологов. E-mail: shahmurina@yandex.ru*

На данном этапе развития имплантологии результат лечения оценивается по совокупности критериев как «успешный», «выживший», «несостоятельный» [4]. В среднем количество «успешных» имплантатов за десятилетний срок наблюдения составляет 19,5%, «выживших» – 94,9 %. Поэтому на первый план выходит задача увеличения количества «успешных» имплантатов.

В 2017 г. на заседании Американской академии пародонтологии (AAP) и Европейская федерация пародонтологии (EFP) принята классификация заболеваний и состояний тканей, окружающих имплантаты. Выделено четыре состояния тканей: здоровые ткани; мукозит в области имплантатов; периимплантит; де-

фицит твердых и мягких тканей в области имплантатов. В отличие от существовавшей ранее концепции патогенеза мукозита и периимплантита как ассоциированного с микробной биоплёнкой [5] предложено различать две формы этих заболеваний: ассоциированных и неассоциированных с биоплёнкой [6].

В МКБ-10 не выделены отдельные нозологические формы «мукозит вокруг имплантатов» и «периимплантит». Данные по частоте развития этих осложнений весьма противоречивы. Так, мукозит встречается у 10 (80 %) у лиц, имеющих дентальные имплантаты, периимплантит – у 6,6 (56 %) [7, 8]. Лечение мукозита является первичной профилактикой периимплантита. Индуцированный биопленкой мукозит обратим не менее чем через три недели после восстановления контроля над биопленкой [9].

При кажущейся простоте понятий «мукозит» и «периимплантит» не существует стандартизированных критериев степени тяжести, правил профилактики, диагностики, выбора метода лечения. Большая часть исследователей проводит аналогию между этиологией, патогенезом, клиникой гингивита и мукозита, пародонтита и периимплантита. На тканях, окружающих имплантат, формируется биопленка, которая представляет собой хорошо организованное сообщество микроорганизмов, живущих в микроколониях и защищенных от внешних воздействий липополисахаридным матриком. Её состав сходен с таковой в пародонтальных карманах при пародонтите (*Prevotella intermedia*, *Porphyromonas gingivalis*, *Actinobacillus actinomyces-temcomitans*, *Bacteroides forsythus*; *Treponema denticola*). Образование биоплёнки на имплантатах происходит в те же сроки, что на естественных зубах.

Однако известно, что комплекс «имплантат – челюсть» более подвержен воспалительным процессам, бактериальному инфицированию из-за сложности гигиенического ухода, и обладает меньшими резервными силами, чем комплекс «зуб – челюсть». На гистологическом уровне, по сравнению с пародонтитом, периимплантит характеризуется большими воспалительными поражениями [6]. Поэтому алгоритмы профилактических мероприятий должны отличаться в обоих случаях. В ближайшем будущем воспалительные заболевания тканей вокруг имплантата могут стать не менее серьезной проблемой стоматологической практики, чем заболевания пародонта.

Только 37,2 % пациентов с имплантатами обращаются к стоматологу для диспансерного осмотра [10]. При этом можно констатировать факт нерешённости организационных вопросов диспансеризации пациентов, пользующихся имплантатами: кто её проводит (врач-стоматолог или гигиенист стоматологический), источники финансирования данной медицинской услуги, порядок действий медицинских работников.

Цель исследования - повышение эффективности профилактики мукозита и периимплантита у паци-

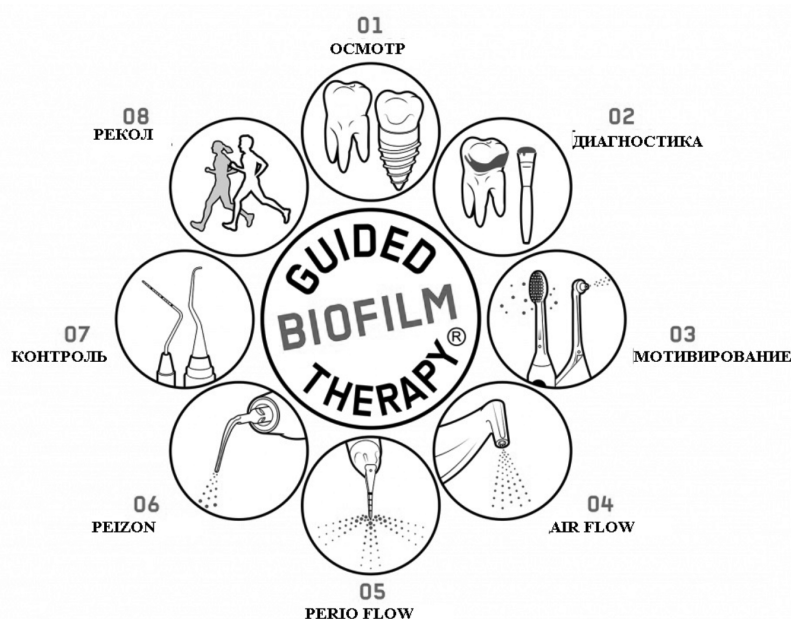


Схема последовательности этапов GBT-протокола.

ентов, пользующихся конструкциями на дентальных имплантатах.

Материал и методы

Для стандартизации действий медицинского персонала при проведении диспансеризации пациентов со стоматологическими заболеваниями была поставлена задача создания стандартной операционной процедуры «Гигиена рта пациентов, пользующихся протезами на имплантатах». В качестве базового варианта для её разработки рассмотрели концепцию GBT (Guided Biofilm Therapy) – «лечения, ориентированного на биопленку», разработанную в 2018 г. в соответствии с рекомендациями Европейской федерации периодонтологии (EFP) [11]. Протокол GBT основан на регулярном контроле и удалении зубных отложений методами индивидуальной и профессиональной гигиены полости рта. Он предусматривает осуществление стоматологом в сотрудничестве с пациентом ряда последовательных и взаимосвязанных диагностических, мотивационных, лечебно-профилактических и организационных мероприятий (см. схему).

Проведена экспертная оценка возможности использования GBT-протокола у пациентов с ортопедическими конструкциями на имплантатах. В качестве экспертов выступили одиннадцать врачей-стоматологов, занимающихся на протяжении десяти лет имплантацией, протезированием на имплантатах, профессиональной гигиеной рта. С учетом замечаний и дополнений экспертной группы разработана и применена в клинике модифицированная версия протокола.

Перед началом клинической апробации проведено обучение персонала методам диагностики и лечения, применяемых в рамках протокола. Все медицинские

изделия для профессиональной гигиены рта использовались в строгом соответствии с их назначением и инструкциями.

В исследование включены 46 пациентов (20 мужчин и 26 женщин) в возрасте 36 – 60 лет, пользующихся металлокерамическими коронками на имплантатах в течение 2 – 3 лет. Имплантаты с полированной шейкой установлены в боковых участках зубного ряда. Критерии исключения из исследования – несоблюдение явки на диспансерный осмотр, пародонтит средней или тяжёлой степени тяжести; противопоказания к аква-пневмо-кинетической и ультразвуковой терапии; обострения заболеваний органов и тканей полости рта; высокий риск биологических осложнений. Пациенты на протяжении всего периода после имплантации находились под диспансерным наблюдением, предусматривавшем профессиональную гигиену рта раз в 6 мес с применением аква-пневмо-кинетического метода.

Результаты оценивали по состоянию гигиены рта (модифицированный индекс Л.В. Федоровой, 1982) до профилактических процедур, и через 3 мес после их завершения. Изучено мнение пациентов о процедуре методом анкетирования через 3 мес после её проведения. Статистический анализ проведён с помощью программы *Statistica* 10.0 с помощью критерия t Стьюдента.

Результаты исследования

Экспертная оценка протокола GBT показала, что в целом он соответствует принципам профилактики мукозита и периимплантита: одномоментной элиминации биоплёнки («Full-mouth treatment»), щадящего отношения к тканям (отсутствие полировочных средств, минимизация использования ручных и ультразвуковых инструментов), контроля адекватного уровня гигиены, активного взаимодействия врача и пациента в профилактике [5, 12]. Однако анализ возможности его применения для пациентов, пользующихся протезами на имплантатах, выявил необходимость уточнения ряда позиций (см. таблицу).

По результатам первого этапа протокола «Диагностика» важно заключение о наличии, либо отсутствии мукозита и периимплантита. Американская академия пародонтологии (AAP) и Европейская федерация пародонтологии (EFP) определили критерии диагностики. Мукозит – воспаление слизистой оболочки рта вокруг имплантата (покраснение, отёк, кровоточивость в течение 30 сек после зондирования) при отсутствии дополнительной потери костной массы после первоначального заживления. Периимплантит – воспаление тканей вокруг имплантата при наличии признаков воспаления слизистой оболочки рта вокруг имплантата; увеличении глубины зондирования по сравнению со значениями глубины зондирования после размещения протезной реконструкции; рентгенологических признаках потери костной массы после первоначального заживления. При отсутствии предыдущих рентгенограмм признаками периимплантита являются расстояние между платформой имплантата и уровнем кости 3 мм и более на рентгенограмме в сочетании с кровоточивостью при зондировании и

глубине зондирования, равной 6 мм и более [13]. Вопрос о возможности и правилах зондирования тканей, окружающих имплантат, всегда вызывает у клиницистов ряд опасений, так как оно сопряжено с риском их травмирования и инфицирования, особенно если профилактические мероприятия выполняются гигиенистом стоматологическим. Допустимо слабое зондирование 0,25 Н специальным зондом [5]. Контролировать его силу при помощи мануальных навыков весьма сложно. Кроме того, в отличие от степени резорбции костной ткани, глубину зондирования не следует считать диагностическим критерием при определении степени тяжести воспалительного процесса в тканях, окружающих имплантат, поскольку на этот показатель часто влияет конструкция имплантата и форма периимплантатной манжетки [3]. Поэтому первый этап «Диагностика» дополнили проведением рентгенографии челюстей (один раз в год).

Целесообразно включить в первый этап анализ состояния имплантатов и протезов (затруднения для гигиены, механические поломки, перегрузка) для изменения врачебной тактики при их дефектах; а также данных о соматическом статусе пациента; и следовать рекомендациям о том, что при выявлении противопоказаний к дальнейшему применению протокола решение о дальнейшем лечении принимается врачебной комиссией.

На втором этапе «Индикация зубных отложений» целесообразно выбрать метод визуализации зубных отложений, который не только позволяет увидеть врачу и продемонстрировать пациенту гигиеническое состояние рта, но и провести на данном этапе его индексную оценку. Методики должны дать возможность количественно оценить гигиеническое состояние зубов и имплантатов при минимальных трудозатратах на данном этапе. Этим требованиям отвечает модифицированный индекс Л.В. Федоровой (1982) с использованием красящих таблеток, содержащих эритрозин и малахитовый зелёный.

Третий этап «Мотивация пациента к индивидуальной гигиене рта» рекомендовано дополнить контролируемой чисткой зубов и обсуждением с пациентом продления гарантии на результат лечения при выполнении им правил пользования конструкциями и явки на диспансерные осмотры.

В связи с указанной выше субъективностью результатов зондирования тканей, окружающих имплантат, на четвёртом этапе «Удаление неминерализованных «наддесневых» зубных отложений» данные глубины зондирования как критерия выбора метода гигиены предложено заменить на клинически более значимое понятие «отсутствие мукозита». На пятом этапе «Удаление неминерализованных «поддесневых» зубных отложений» данные глубины зондирования как критерия выбора метода гигиены предложено заменить на клинически более значимое понятие «наличие мукозита или периимплантита».

На шестом этапе «Удаление минерализованных зубных отложений» возражение экспертов вызвало утверждение о применении ультразвуковых скейлеров при глубине зондирования до 10 мм. Данная величина является показанием к удалению имплантата,

Таблица 1. Стандартная операционная процедура «Гигиена рта пациентов, пользующихся протезами на имплантатах»

Протокол «Guided Biofilm Therapy»	Дополнения к протоколу «Guided Biofilm Therapy» в части профилактики мукозитов и перимплантитов
01 – Диагностика – оценка состояния зубов, пародонта, имплантатов, слизистой оболочки рта Диагностика состояния зубов, имплантатов, пародонта, слизистой оболочки рта, регионарных лимфатических узлов; наличия мукозита и перимплантита. Антисептическая обработка рта Противопоказания: бронхиальная астма, обострения хронических заболеваний, аллергия на средства профессиональной гигиены, инфекционные заболевания, патология сердечно-сосудистой системы, онкологические заболевания (период терапии), острые воспалительные (кроме гингивита и мукозита) и опухолевые процессы в полости рта, несоответствие имплантатов и конструкций клиническим требованиям, наличие показаний к удалению зубов и имплантатов	По показаниям в рамках диспансеризации рентгенография челюстей – один раз в год. Проанализировать данные о соматическом статусе пациента. При выявлении противопоказаний к дальнейшему применению 3 – 7 этапов протокола решение о дальнейшей тактике принимается врачебной комиссией
02 – Индикация зубных отложений и демонстрация пациенту Окрашивание зубных отложений	Индексная оценка гигиены рта
03 – Мотивация пациента к индивидуальной гигиене рта Рекомендации пациенту на использование индивидуальных средств гигиены рта (электрических зубных щёток, ёршиков, ирригаторов) с использованием демонстрационного материала	Контролируемая чистка зубов. Обсуждение гарантийных обязательств клиники в зависимости от выполнения пациентом правил пользования конструкциями и явки на диспансерные осмотры.
04 – Удаление неминерализованных «наддесневых» зубных отложений Аква-пневмо-кинетическое удаление неминерализованных «наддесневых» отложений с поверхности зубов и имплантатов. Аква-пневмо-кинетическое удаление неминерализованных «поддесневых» отложений с поверхности зубов и имплантатов при глубине зондирования до 4 мм	Аква-пневмо-кинетическое удаление неминерализованных «поддесневых» отложений с поверхности имплантатов при отсутствии мукозита (без указания глубины зондирования). Имеются противопоказания (п. 01)
05 – Удаление неминерализованных «поддесневых» зубных отложений Аква-пневмо-кинетическое удаление неминерализованных «поддесневых» отложений с поверхности зубов и имплантатов при глубине зондирования 4 – 10 мм Протокол «Guided Biofilm Therapy»	Аква-пневмо-кинетическое удаление неминерализованных «поддесневых» отложений с поверхности имплантатов при наличии мукозита или перимплантита (без указания глубины зондирования). Имеются противопоказания (п. 01) Дополнения к протоколу «Guided Biofilm Therapy» в части профилактики мукозитов и перимплантитов
06 - Удаление минерализованных зубных отложений Ультразвуковые скейлеры при глубине зондирования до 10 мм	При отсутствии минерализованных зубных отложений данный этап не проводится. При наличии минерализованных зубных отложений обработка ультразвуковым скейлером при резорбции костной ткани не более 1/2 длины имплантата. Имеются противопоказания (п. 01)
07- Контроль - Оценка эффективности профессиональной гигиены Окрашивание зубных отложений Визуализация скрытых кариозных полостей. По показаниям – аппликация фторосодержащих препаратов	Аппликация антисептических препаратов
08 - Назначение пациента на повторный визит Изучение мнения пациента о процедуре. Назначение пациента на повторный визит с учётом факторов стоматологического и соматического статуса	По показаниям может быть назначена местная противовоспалительная и противомикробная терапия. Назначение пациента на повторный визит с учётом риска биологических осложнений после имплантации [17]

Количество посещений: первое – этапы 01 – 03, второе – этапы 04 – 08

так как средние размеры устанавливаемых имплантатов 8 – 13 мм. Поэтому в качестве показания к ультразвуковому методу предложено: наличие минерализованных зубных отложений при степени резорбции костной ткани не более 1/2 длины имплантата.

На седьмом и восьмом этапах добавлены противовоспалительная и противомикробная терапия как профилактическая мера после такого обширного воздействия на микробиоценоз рта. Кратностью назначения на профилактические осмотры должна составлять 3, 6, 12 мес с учётом риска биологических осложнений после имплантации [14].

В оригинальной версии протокола не указано рекомендуемое количество посещений для выполнения

его этапов. Экспертам представляется наиболее рациональным два посещения. Первое – для выполнения этапов 01 – 03, второе – этапов 04 – 08. Удаление пародонтопатогенной флоры проводилось в одно посещение для предотвращения повторной колонизации между посещениями в соответствии с концепцией «Full-mouth treatment» [12].

До профилактических процедур и через 3 месяца у большинства пациентов выявлены средние показатели индекса гигиены: соответственно $1,51 \pm 0,32$ и $0,89 \pm 0,12$ ($p < 0,05$). Количество пациентов с мукозитом уменьшилось с 32,6 до 21,7 %. Необходимость в применении ультразвукового метода удаления зубных отложений возникла только у 19,6 % обследованных.

Субъективная оценка пациентами результатов профессиональной гигиены по пятибалльной шкале была положительной: оценка по критерию «комфорт во время процедуры» $4,6 \pm 0,4$, «убедительность мотивации гигиены рта» $4,7 \pm 0,5$, «ощущение чистоты во рту в течение трёх месяцев» $4,0 \pm 0,6$.

Заключение

Стандартная операционная процедура «Гигиена рта пациентов, пользующихся протезами на имплантатах», разработанная на основе протокола «Guided Biofilm Therapy», позволяет эффективно, безопасно, комфортно провести профилактику мукозита и периимплантита; мотивировать пациента к соблюдению правил индивидуальной гигиены рта и диспансеризации. Регулярное применение данного профилактического комплекса имеет цель предупредить образование минерализованных отложений и тем самым уменьшить травматичность каждой последующей процедуры профессиональной гигиены рта.

Вопросы единства подходов к диагностике, определению степени тяжести, врачебной тактике отдалённых воспалительных осложнений имплантации требуют дальнейшей научной разработки.

Финансирование. Исследование не имело спонсорской поддержки.

Конфликт интересов. Авторы заявляют об отсутствии конфликта интересов.

ЛИТЕРАТУРА

- Olesov E.E., Lerner A.Ya., Povstyanko Yu.A., Uzunyan N.A., Shmatov K.V., Shumakov F.G. *Отдаленные результаты денальной имплантации. Учебное пособие.* ИПК ФМБА России; 2017.
- Nikitin V.V., Olesova V.N., Pashkova G.S., Uzunyan N.A., Stepanov A.F., Kalinina A.N. Профилактика перимплантита с использованием средства на основе бактериофагов. *Российский вестник денальной имплантологии.* 2017; 2: 55–9.
- Golovina E.S., Kuznetsova E.A., Tlustenko V.P., Sadykov M.I., Tlustenko V.S. Клинико-рентгенологическая диагностика перимплантатного мукозита и денального перимплантита хронического течения. *Известия Самарского научного центра Российской академии наук.* Самара, 2014; 6 (16): 330–5.
- Buser D., Weber H.P., Lang N.P. Tissue integration of non-submerged implants. 1-year results of a prospective study with 100 ITI hollow-cylinder and hollow-screw implants. *Clin. Oral. Implants. Res.* 1990; 1: 33–40.
- Bregger U., Heytц-Meyfield L. *Международная научная группа по имплантологии. Руководство по имплантологии. Т. 8. Биологические и технические осложнения имплантологического лечения.* Квинтэссенция.
- Schwarz F., Derks J., Monje A., Wang H-L. Peri-implantitis. *J. Clin. Periodontol.* 2018; 45 (20): S. 246–66
- Робустова Т.Г. Осложнения при зубной имплантации. *Стоматология.* 2012; 1: 19–24.
- Zitzmann N.U., Berglundh T. Definition and prevalence of peri-implant diseases. – *J. Clin. Periodontol.* 2008; 35 (8 Suppl): 286 – 91.
- Heitz-Mayfield L.J.A., Salvi G.E. Peri-implant mucositis. *J. Clin. Periodontol.* 2018; 45 (20): 237–45
- Olesov E.E., Хавкина Е.Ю., Шаймиева Н.И., Кононенко В.И., Берсанов Р.У., Хубаев С.С. Оценка ответственности пациентов с имплантатами за соблюдение гигиены полости рта и диспансерное наблюдение. *Российский стоматологический журнал.* 2013;

17(2): 50–2.

- Nikolaev A.I., Tsepov L.M., Makeeva I.M., Vedyaeva A.P. *Профессиональная и индивидуальная гигиена полости рта у взрослых.* М.: МЕДпресс-информ; 2018: 192.
- Tsepov L.M., Nikolaev A.I., Nakonechnyy D.A. Концепция одномоментной элиминации пародонтопатогенной микрофлоры в комплексном лечении хронического генерализованного пародонтита. *Пародонтология.* 2016; 4(81): 10–6.
- Renvert S., Persson G.R., Piriћ F.Q., Camargo P.M. Peri-implant health, peri-implant mucositis, and peri-implantitis: Case definitions and diagnostic consideration. *J. Clin. Periodontol.* 2018; 45 (20): 278–85
- Lang N.H., Tonetti M.S. Periodontal risk assessment (PRA) for patient in supportive periodontal therapy (SPT). *Oral. Health. Prev. Dent.* 2003; 1: 7–16.

REFERENCES

- Olesov E.E., Lerner A.Ya., Povstyanko Yu.A., Uzunyan N.A., Shmatov K.V., Shumakov F.G. *Long-term results of dental implantation: a Training manual. [Otdalennyye rezul'taty dental'noy implantatsii: Uchebnoye posobie].* IPK FMBA Russia; 2017. (in Russian)
- Nikitin V.V., Olesova V.N., Pashkova G.S., Uzunyan N.A., Stepanov A.F., Kalinina A.N. Prevention of periimplantitis using a bacteriophage-based agent. *Rossiyskiy vestnik dental'noy implantologii.* 2017; 2: 55–9. (in Russian)
- Golovina E.S., Kuznetsova E.A., Tlustenko V.P., Sadykov M.I., Tlustenko V.S. Clinical and radiological diagnosis of periimplant mucositis and dental periimplantitis of the chronic course. *Izvestiya Samarskogo nauchnogo tsentra Rossiyskoy akademii nauk.* 2014; 6 (16): 330–5. (in Russian)
- Buser D., Weber H.P., Lang N.P. Tissue integration of non-submerged implants. 1-year results of a prospective study with 100 ITI hollow-cylinder and hollow-screw implants. *Clin. Oral. Implants. Res.* 1990; 1:33-40.
- Bregger U., Heytц-Meyfield L. International team for implantology. Guide to implantology. V. 8. *Biological and technical complications of implant treatment. [Biologicheskie i tekhnicheskie oslozhneniya implantologicheskogo lecheniya].* Kvintehssenciya. (in Russian)
- Schwarz F., Derks J., Monje A., Wang H-L. Peri-implantitis. *J. Clin. Periodontol.* 2018; 45 (20): S. 246-266
- Robustova T.G. Complications of dental implantation. *Stomatologiya.* 2012; 1: 19–24. (in Russian)
- Zitzmann N.U., Berglundh T. Definition and prevalence of peri-implant diseases. *J. Clin. Periodontol.* 2008; 35 (8 Suppl): 286 – 91.
- Heitz-Mayfield L.J.A., Salvi G.E. Peri-implant mucositis. *J. Clin. Periodontol.* 2018; 45 (20): 237–45.
- Olesov E.E., Havkina E.Yu., Shajmиеva N.I., Kononenko V.I., Bersanov R.U., Hubaev S.S. Assessment of the liability of patients with implants over the observance of hygiene of an oral cavity and clinical supervision. *Rossiyskiy stomatologicheskii zhurnal.* 2013; 2: 50–2. (in Russian)
- Nikolaev A.I., Tsepov L.M., Makeeva I.M., Vedyaeva A.P. Professional and individual oral hygiene in adults. Moscow: MEDpress-inform; 2018. (in Russian)
- Tsepov L.M., Nikolaev A.I., Nakonechnyy D.A. The concept of simultaneous elimination of periodontal microflora in the complex treatment of chronic generalized periodontitis. *Parodontologiya.* 2016; 4(81): 10–6. (in Russian)
- Renvert S., Persson G.R., Piriћ F.Q., Camargo P.M. Peri-implant health, peri-implant mucositis, and peri-implantitis: Case definitions and diagnostic consideration. *J. Clin. Periodontol.* 2018; 45 (20): 278-285
- Lang N.H., Tonetti M.S. Periodontal risk assessment (PRA) for patient in supportive periodontal therapy (SPT). *Oral. Health. Prev. Dent.* 2003; 1: 7–16.

Поступила 23.08.18

Принята в печать 16.09.18