

ОБЗОРЫ

© КОЛЛЕКТИВ АВТОРОВ, 2019

Арсенина О.И., Грудянов А.И., Надточий А.Г., Попова Н.В., Карпанова А.С.

СОВЕРШЕНСТВОВАНИЕ ДИАГНОСТИКИ СОСТОЯНИЯ ТКАНЕЙ ПАРОДОНТА У ПАЦИЕНТОВ С РАЗЛИЧНЫМ БИОТИПОМ ДЕСНЫ

ФГБУ «ЦНИИС и ЧЛХ» МЗ РФ, 119021, Москва, Россия

Сопоставлены данные ультразвукового исследования толщины десны с данными, полученными при использовании системы колориметрического зондирования. Установлено: белому зонду соответствует толщина десны менее 0,5 мм; зеленому зонду – толщина десны от 0,6 до 0,9 мм; синему зонду – толщина десны от 1,0 до 1,5 мм. Если ни один из зондов не просвечивает сквозь десну, то такой биотип расценивается как очень толстый, и толщина десны составляет более 1,6 мм. Таким образом, система колориметрического зондирования может использоваться врачом для исследования биотипа при отсутствии дорогостоящего ультразвукового сканера.

Ключевые слова: биотип десны; колориметрическое зондирование; ультразвуковое сканирование.

Для цитирования: Арсенина О.И., Грудянов А.И., Надточий А.Г., Попова Н.В., Карпанова А.С. Совершенствование диагностики состояния тканей пародонта у пациентов с различным биотипом десны. Российский стоматологический журнал. 2019; 23 (3-4): 153-157. <http://dx.doi.org/10.18821/1728-2802-2019-23-3-4-153-157>

Arsenina O.I., Grudyanova A.I., Nadtochiy A.G., Popova N.V., Karpanova A.S.

IMPROVEMENT OF THE DIAGNOSIS OF PERIODONTAL TISSUES IN PATIENTS WITH DIFFERENT GINGIVAL BIOTYPE

Central research Institute of dentistry and maxillofacial surgery of the Ministry of health of the Russian Federation, 119021, Moscow, Russia

The data of the ultrasonic gingiva thickness scanning are compared with the data obtained using the colorimetric probe system. We revealed that the white probe corresponds to the gingiva thickness - less than 0.5 mm; the green probe – the gingiva thickness from 0.6 to 0.9 mm; the blue probe – the gingiva thickness from 1.0 to 1.5 mm. If none of the probes is visible through the gingiva, such a biotype is regarded as very thick and its thickness reaches more than 1.6 mm. Thus, the colorimetric probe system can be used by a doctor for gingiva thickness examination in the absence of an expensive ultrasound scanner.

Key words: gingival biotype; colorimetric probe; ultrasonic scanning.

For citation: Arsenina O.I., Grudyanova A.I., Nadtochiy A.G., Popova N.V., Karpanova A.S. Improvement of the diagnosis of periodontal tissues in patients with different gingival biotype. Rossiyskii stomatologicheskii zhurnal. 2019; 23(3-4): 153-157. <http://dx.doi.org/10.18821/1728-2802-2019-23-3-4-153-157>

For correspondence: Karpanova Anastasia Sergeevna, post-graduate student of the Department of orthodontics “Central Histomatology and maxillofacial surgery” of the Ministry of health of Russia, orthodontist, E-mail: anastasia.karpanova@gmail.com

Acknowledgments. The study had no sponsorship.

Conflict of interest. The authors declare no conflict of interest.

Received 09.03.2019
Accepted 16.04.2019

В настоящее время во всем мире происходит существенное увеличение числа пациентов, обращающихся по поводу ортодонтического лечения, и параллельно растет процент ятрогенных пародонтологических осложнений, выявленных в процессе и после ортодонтического лечения пациентов с зубочелюстными аномалиями. По данным Арсениной О.И., Грудянова А.И., (2009), количество осложнений подобного рода составляет от 32,7 до 50% [1–3].

Для корреспонденции: Карпанова Анастасия Сергеевна, аспирант отделения ортодонтии «ФГБУ ЦНИИС и ЧЛХ» МЗ РФ, врач-ортодонт, E-mail: anastasia.karpanova@gmail.com

Идеальным результатом ортодонтического лечения пациентов с зубочелюстными аномалиями является нормализация зубочелюстных соотношений, достижение желаемого эстетического результата и сохранение при этом объема мягких тканей и костных структур пародонта. В связи с этим наиболее широко в стоматологической литературе обсуждается вопрос предупреждения рецессии десны [3, 4].

Причиной возникновения осложнений ортодонтического лечения оказывается неполноценная диагностика состояния тканей пародонта [4, 5]. В частности, прогноз ортодонтического лечения должен основываться на имеющемся объеме костного и мягкотканного субстратов пародонтальных тканей, в зоне ко-

торых планируется перемещение зубов. В этой связи для планирования лечения необходимо знание таких параметров, как толщина десны в области каждого перемещаемого зуба, объем кости альвеолярного отростка (или исходная величина дефекта альвеолярной стенки), а также определение возможности перемещения зубов в связи с их положением относительно кости альвеолярного отростка [1, 3, 5–10].

С целью планирования ортодонтического перемещения зубов кроме общепринятых клинических методов (осмотр, определение индексов гигиены, измерение величины рецессий, метрические величины перемещения каждого из зубов), необходимы данные, касающиеся толщины десны и объема костных структур пародонта [11, 12].

Десна является единственной клинически видимой частью пародонта, ее состояние, как правило, отражает состояние подлежащих кости и надкостницы [11, 12]. Поэтому углубленное определение параметров десны привлекает внимание специалистов на этапе планирования лечения – затем, чтобы в процессе перемещения зубов избежать осложнений в виде рецессии десны.

Биотип десны – один из критериев оценки морфо-функциональных параметров пародонта.

В пародонтологии термин «биотип десны» был введен С. Ochsenbein в 1969 г [10].

Понятие «биотип» включает в себя целый ряд характеристик конкретного морфологического объекта. В отношении пародонта такими составляющими являются высота и ширина коронок зубов, толщина десны и альвеолярной кости, а также высота зоны прикрепленной десны [12–15]. Толщина десны является одним из определяющих факторов состояния пародонта [16], в том числе при ортодонтическом лечении. Оценка биотипа десны имеет решающее значение до планирования лечения (Buser, Martin, & Belser, 2003). В сочетании с данными о состоянии костного субстрата биотип десны позволяет иметь представление о биотипе пародонта в целом [17, 18]. Знание анатомии пародонта, в частности, толщины десны, имеет большое значение при выполнении хирургических и нехирургических процедур, в дизайне пародонтальных лоскутов, рецессии десны и эстетике мягких тканей. Именно толщина десны позволяет прогнозировать вероятность рецессии десны при ортодонтическом лечении, а также оценить возможность и целесообразность хирургического устранения рецессии [17].

Биотип десны может повлиять на успех и эстетические результаты любого взаимодействия с пародонтом: ортодонтического лечения, пластической хирургии пародонта, имплантации зубов [14].

Что касается объективизации биотипа десны, то до сих пор ортодонт перед началом лечения имеет лишь приблизительные сведения об объемах мягких тканей и костных структур пародонта. В процессе лечения этот факт приводит к осложнениям, которые в последующем требуют серьезных лечебных вмешательств.

Различают 2 типа пародонта: тонкий и толстый [9].

Тонкий биотип часто встречается у пациентов астенического телосложения и представляет собой истон-

ченную прозрачную десну без подслизистой основы, с малой высотой зоны кератинизированной десны.

При тонком биотипе десны корни зубов «просвечивают» через десну, и наблюдается так называемый «симптом стиральной доски». Такой биотип в 75% случаев сочетается с недостаточным объемом кости альвеолярного отростка (части) в виде дефектов кости альвеолярного отростка челюстей двух форм: дигисценцией (дефектом треугольной формы) и фенестрацией (или окончатый дефектом). Соответственно, толстый биотип характеризуется более толстой десной, зубами почти квадратной формы и низкими десневыми сосочками.

J. Siebert и J. Lidhe (1989) также разделили биотип пародонта на тонкий и толстый и констатировали, что от толщины мягких тканей зависит величина рецессии десны после ортодонтического лечения. Согласно исследованиям Eghbali A., Bruyn H. [11], Бениашвили Р. [4], тонким считается биотип десны с ее толщиной менее 1,5 мм.

Некоторые авторы классифицируют биотипы десны просто на основе толщины десны независимо от других факторов [4, 11].

Существуют различные методы для определения биотипа десны, такие как визуальный осмотр [4], (Siebert & Lindhe 1989) и оценка прозрачности периодонтального зонда по краю десны [18], (Morimoto & Lozada, 2009). Eghbali, De Rouck, De Bruyn и Cosyn (2009) предполагали, что визуальный осмотр не может являться достаточным методом для определения биотипа десны. Имеющиеся классификации биотипа ткани как тонкий или толстый не являются достаточными для клинической оценки.

Предметом данного исследования явилось изучение возможностей использования новых дополнительных методов диагностики перед ортодонтическим лечением, таких, как метод колориметрического зондирования и ультразвукового сканирования, конусно-лучевой компьютерной томографии и компьютерного моделирования для получения точных метрических показателей структур пародонта. Комбинированное объективное изучение биотипа пародонта с помощью ультразвукового исследования и конусно-лучевой компьютерной томографии позволяет спланировать ортодонтическое вмешательство с учетом изменения положения корней зубов индивидуально для каждого зуба, а также расширения зубоальвеолярных рядов в пределах анатомической ширины альвеолярного отростка. Объективное изучение биотипа пародонта позволяет рассчитывать на уменьшение частоты таких осложнений, как рецессии десны при ортодонтическом лечении, а также предотвратить увеличение исходных костных дефектов.

J.Y. Kap и соавт. [18] предложили методику определения десневого биотипа с помощью пародонтального зонда. При помещении зонда в зубодесневую борозду его просвечивание свидетельствует о тонком биотипе и большем риске возникновения рецессии при любых манипуляциях.

На том же принципе основано определение биотипа десны с помощью зондов проф. Дж. Расперини [9] – метод, основанный на применении колориметри-

ческих зондов с различной цветовой гаммой. Предложенная Дж. Расперини в 2015 г. методика заключается в следующем. В зубодесневую борозду вводятся **три зонда** разных цветов: **белый, зеленый и синий**. Если все три зонда просвечивают через мягкие ткани, **биотип определяют как тонкий**. Если видны зеленый и синий, но не виден белый, то **биотип средний**. Если виден только синий, то **биотип классифицируют как толстый**. Если же ни один из зондов (даже синий) не виден через десну, биотип классифицируется как **очень толстый**. Такой метод позволяет нам констатировать тот или иной биотип, но не дает метрические характеристики толщины десны.

Однако такие методы измерения позволяли достаточно грубое разделение на тонкий и толстый биотипы, а также на разделение внутри тонкого биотипа (зеленый и белый зонды) без конкретных метрических характеристик, которые имеют значение в практической работе.

Цель нашего исследования – повышение уровня информативности пародонтологических параметров пациентов с зубочелюстными аномалиями: определение биотипа пародонта с помощью клинических методов исследования, колориметрического зондирования, ультразвукового сканирования, а также конуснолучевой компьютерной томографии (КЛКТ).

Материал и методы

Изучали состояние пародонта у 20 зубов 60 пациентов в возрасте 19 - 25 лет со скученным положением зубов, которым не требовалась хирургическая коррекция мягких тканей преддверия полости рта и у которых не было выявлено явлений воспаления в пародонте. Для изучения биотипа десны применяли набор цветных зондов Colorvue Biotype Probe (Hu-Friedy, США), а с целью определения конкретных метрических размеров наряду с зондами нами было запланировано и проведено изучение толщины десны при помощи *ультразвукового* сканера MyLab Twice (Esaote, Италия) сверхвысокочастотным датчиком 22 МГц чрезкожным (внеротовым) методом.

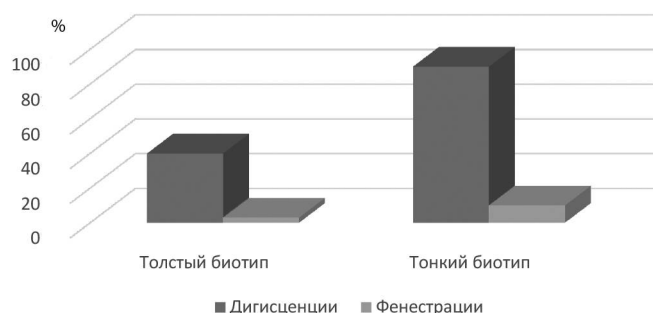
Состояние кости альвеолярного отростка (величину дефекта кости) оценивали с помощью КЛКТ (Planmeca ProMax (Planmeca Oy, Финляндия)

Результаты исследования

Величину дефектов альвеолярного отростка оценивали с помощью КЛКТ. По результатам КЛКТ оказалось, что у 90% пациентов с тонким биотипом десны были выявлены дефекты кости альвеолярного отростка в виде дигисценций и у 10% – в виде фенестраций (окончатых дефектов альвеолярного отростка или части). В группе с толстым биотипом десны дигисценции наблюдались у 40% пациентов, фенестрации – у 3% (см. рисунок).

По данным ультразвукового сканирования, в группе пациентов с тонким биотипом десны толщина десны колебалась от 0,2 до 1,5 мм и в среднем составила $0,68 \pm 0,27$ мм; в группе с толстым биотипом она была от 1,6 до 2,11 мм и в среднем составила $1,67 \pm 0,22$ мм.

В данном исследовании впервые были сопоставлены результаты ультразвукового сканирования пародонта



Распространенность костных дефектов у пациентов с различным биотипом пародонта.

донта и данные, полученные с помощью пародонтологических зондов. Толщина десны, соответствующая белому зонду, просвечивающему сквозь десну, равна менее 0,5 мм и менее. Толщина десны, соответствующая зеленому зонду – 0,6 – 0,9 мм. Синий зонд соответствовал толщине десны 1,0 – 1,5 мм. И, если ни один из зондов не был виден сквозь десну, – толщина десны равнялась 1,6 мм и более. С практической точки зрения – и для планирования ортодонтического перемещения зубов, и для планирования любого хирургического вмешательства – предпочтителен биотип десны толщиной более 1 мм.

Таким образом, если для планирования ортодонтического перемещения зубов у специалиста нет возможности объективно определить толщину десны с помощью аппарата ультразвукового сканирования, более доступные для приобретения пародонтологические зонды позволят определить цифровые значения толщины десны.

Обсуждение

Недавно появившийся метод ультразвукового определения толщины десны позволил в цифровом выражении оценить метрические параметры в миллиметрах ранее предложенных тонкого и толстого биотипов. Ни цифровые значения при диагностическом проколе десны, ни тем более исследования на трупах (Пуэрто-Рико, 2017), у которых отсутствует кровоток, не соответствовали реальным параметрам толщины десны у пациентов. Использование ультразвукового сканирования пародонта позволяет увидеть и измерить все ткани пародонта в целом.

Дополнение диагностического комплекса КЛКТ предоставило специалистам информацию об объеме костных структур на всех поверхностях стенок альвеол. Это позволяет определить возможности ортодонтического вмешательства и конкретизировать допустимые пределы перемещения каждого зуба. Полученные результаты в этом отношении согласуются с данными Быковой Е.В. [10], которая выявила, что с увеличением степени резорбции кости степень ретракции десны линейно возрастает.

Всем пациентам рекомендуется определять толщину десны с помощью колориметрических зондов с целью прогноза результата ортодонтических и иных

вмешательств на пародонте с целью определения резервных сил тканей пародонта, особенно в случае отсутствия возможности определения толщины десны с помощью ультразвукового сканирования или других точных диагностических приборов. Знание толщины десны особенно важно с той точки зрения, что толщина десны в большинстве случаев коррелирует с объемом кости альвеолярного отростка.

Заключение

Комплексное обследование биотипа пародонта с применением зондов Colovue Biotype Probe [9], ультразвукового сканирования и конусно-лучевой компьютерной томографии позволяет повысить качество диагностики у пациентов с зубочелюстными аномалиями с тонким биотипом десны, выбрать наиболее рациональный вид ортодонтического лечения и избежать осложнений со стороны тканей пародонта.

Финансирование. Исследование не имело спонсорской поддержки.

Конфликт интересов. Авторы заявляют об отсутствии конфликта интересов.

ЛИТЕРАТУРА

1. Арсенина О.А., Попова Н.В., Грудянов А.И., Надточий А.Г., Карпанова А.С. Совершенствование диагностической оценки биотипа пародонта при планировании ортодонтического лечения. *Клиническая стоматология*. 2019; 2 (90): 34–8.
2. Попова Н.В., Арсенина О.И., Волчек Д.А., Попова А.В., Татур Т.Н. Динамика регионарного кровоснабжения и плотности челюстной кости при ортодонтическом лечении пациентов с использованием лигатурных и самолигирующих брекет-систем. *Ортодонтия*. 2009; 1: 36–7.
3. Грудянов А.И., Ерохин А.И. *Хирургические методы лечения заболеваний пародонта*. М.; 2006.
4. Бениашвили Р.М., Кулаков А.А., Гурин А.Н., Григорьянц Л.А., Комлев В.С., Семкин В.А. *Десневая и костная пластика в дентальной имплантологии*. М.; 2017.
5. Григорьянц А.С., Антипова З.П., Арсенина О.И., Фролова О.А., Петрунина О.А. Применение метода цитоморфометрии при оценке состояния пародонта у пациентов, получающих ортодонтическое лечение с помощью брекет-системы. *Ортодонтия*. 2007; 4: 24–7.
6. Быкова Е. В. Обоснование выбора пассивно-самолигирующей техники при ортодонтическом лечении пациентов с генерализованным пародонтизом. *Ортодонтия*. 2010; 1: 33–9.
7. Ерохин А.И., Кузин А.В. Хирургическое лечение хронического пародонтита, протекающего в условиях тонкого биотипа пародонта. *Пародонтология*. 2011; 3 (60): 60–5.
8. Gorbunkova A., Pagni G., Brizhak A., Farronato G., Rasperini G. Impact of Orthodontic Treatment on Periodontal Tissues: A Narrative Review of Multidisciplinary Literature. *Int. J. Dent.* 2016; 2016: 1–6.
9. Rasperini G., Acunzo R., Cannalire P., Farronato G. Influence of Periodontal Biotype on Root Surface Exposure During Orthodontic Treatment: A Preliminary Study. *Int. J. Periodont. Rest. Dent.* 2015; 35(5): 665–75.
10. Ochsenein C., Ross S. Are-evaluation of osseous surgery. *Dent. Clin. North Am.* 1969; 13 (1).
11. Eghbali A., De Bruyn H., Cosyn J., Kerckaert I., Van Hoof T. Ultrasonic Assessment of Mucosal Thickness around Implants: Validity, Reproducibility, and Stability of Connective Tissue Grafts at the Buccal Aspect. *Clin. Implant. Dent. Relat. Res.* 2016; 18 (1): 51–61.
12. Younes F., Eghbali A., Raes M., De Bruyckere T., Cosyn J., De Bruyn H. Relationship between buccal bone and gingival thickness revisited using non-invasive registration methods. *Clin. Oral Implants Res.* 2016; 27 (5): 523–8.
13. Amid R., Mirakhori M., Safi Y., Kadkhodazadeh M., Namdari M. Assessment of gingival biotype and facial hard/soft tissue dimen-

- sions in the maxillary anterior teeth region using cone beam computed tomography. *Arch. Oral Biol.* 2017; (79): 1–6.
14. De Bruyckere T., Eghbali A., Younes F., De Bruyn H., Cosyn J. Horizontal stability of connective tissue grafts at the buccal aspect of single implants: a 1-year prospective case series. *J. Clin. Periodontol.* 2015; 42 (9): 876–82.
 15. Becker B., Ochsenein C. et al. Alveolar bone anatomic profiles as measured from dry skulls. Clinical ramification. *J. Clin. Periodontol.* 1997; 24: 727–31.
 16. Сизиков А.В., Грачев В.И. Клинико-рентгенологический анализ структур кератинизированной десны и наружной кортикальной пластинки в области рецессий. *Стоматология*. 2019; 2: 22–6.
 17. Грудянов А.И., Зорина О.А. Использование абсорбирующего раневого покрытия ТахоКомб после проведения хирургических вмешательств на пародонте. *Стоматология*. 2008; 1: 27–30.
 18. Kan J.Y., Rungcharassaeng K., Umez K., Kois J.C. Dimensions of peri-implant mucosa: an evaluation of maxillary anterior single implants in humans. *J. Periodontol.* 2003; 74(4): 557–62. doi:10.1902/jop.2003.74.4.557.
 19. Slak B., Daabous A., Bednarz W., Strumban E., Maev R.G. Assessment of gingival thickness using an ultrasonic dental system prototype: A comparison to traditional methods. *Ann. Anat.* 2015; 199: 98–103.
 20. Shaw W.C., O'Brien K.D., Richmond S., Brook P. Quality control in orthodontics: risk/benefit considerations. *Br. Dent. J.* 1991; 170: 33–7.
 21. Wood R., Sun Z., Chaudhry J., Tee B.C. Factors affecting the accuracy of buccal alveolar bone height measurements from cone-beam computed tomography images. *Am. J. Orthod. Dentofacial Orthop.* 2013; 143 (3): 353–63.
 22. Chan H.L., Li J., Wang H.L., Kripfgans D., Chen Z. Ultrasonography for Non-invasive and Real-implant Tissue Dimensions. *J. Clin. Periodontol.* 2018; 45(8): 177. Doi: 10.1111/jcpe.12918
 23. Ganti B., Bednarz W., Komuves K., Vag J. Reproducibility of the PIROP ultrasonic biometer for gingival thickness measurements. *J. Esthet. Restor. Dent.* 2019; 31(3): 263–7. doi: 10.1111/jerd.12446. Epub 2018 Dec 6. 2018; 1-5.

REFERENCES

1. Arsenina O.A., Popova N.V., Grudyanov A.I., Nadtochiy A.G., Karpanova A.S. Improvement of diagnostic evaluation of periodontal biotype in planning orthodontic treatment. *Klinicheskaya stomatologiya*. 2019; 2 (90): 34–8. (in Russian)
2. Popova N.V., Arsenina O.I., Volchek D.A., Popova A.V., Tatur T.N. Dynamics of regional blood supply and jaw bone density in orthodontic treatment of patients using ligature and self-ligating braces. *Ortodontiya*. 2009; 1: 36–7. (in Russian)
3. Grudyanov A.I., Erokhin A.I. *Surgical methods of treatment of periodontal diseases*. Moscow; 2006. (in Russian)
4. Beniasvili R.M., Kulakov A.A., Gurin A.N., Grigoryants L.A., Komlev V.S., Semkin V.A. *Gingival and bone grafting in dental implantology*. Moscow; 2017. (in Russian)
5. Grigoryan A.S., Antipova Z.P., Arsenina O.I., Frolova O.A., Petrunina O.A. Application of the cytomorphometry method in the assessment of the periodontal condition in patients receiving orthodontic treatment with a bracket system. *Ortodontiya*. 2007; 4: 24–7. (in Russian)
6. Bykova E.V. Justification of the choice of passive-self-ligating technique in orthodontic treatment of patients with generalized periodontitis. *Ortodontiya*. 2010; 1: 33–9. (in Russian)
7. Erokhin A.I., Kuzin A.V. Surgical treatment of chronic periodontitis occurring in the conditions of thin periodontal biotype. *Parodontiya*. 2011; 3 (60): 60–5. (in Russian)
8. Gorbunkova A., Pagni G., Brizhak A., Farronato G., Rasperini G. The Impact of orthodontic treatment on periodontal tissues: a narrative review of interdisciplinary literature. *Int. J. Dent.* 2016; 2016: 1–6.
9. Rasperini G., Acunzo R., Cannalire P., Farronato G. Influence of Periodontal Biotype on Root Surface Exposure During Orthodontic Treatment: A Preliminary Study. *Int. J. Periodont. Rest. Dent.* 2015; 35(5): 665–75.
10. Ochsenein C., Ross S. Are-evaluation of osseous surgery. *Dent. Clin. North Am.* 1969; 13 (1).
11. Eghbali A., De Bruyn H., Cosyn J., Kerckaert I., Van Hoof T. Ultrasonic Assessment of Mucosal Thickness around Implants: Valid-

- ity, Reproducibility, and Stability of Connective Tissue Grafts at the Buccal Aspect. *Clin. Implant. Dent. Relat. Res.* 2016; 18 (1): 51–61.
12. Younes F., Eghbali A., Raes M., De Bruyckere T., Cosyn J., De Bruyn H. Relationship between buccal bone and gingival thickness revisited using non-invasive registration methods. *Clin. Oral Implants Res.* 2016; 27 (5): 523–8.
 13. Amid R., Mirakhori M., Safi Y., Kadkhodazadeh M., Namdari M. Assessment of gingival biotype and facial hard/soft tissue dimensions in the maxillary anterior teeth region using cone beam computed tomography. *Arch. Oral Biol.* 2017; (79): 1–6.
 14. De Bruyckere T., Eghbali A., Younes F., De Bruyn H., Cosyn J. Horizontal stability of connective tissue grafts at the buccal aspect of single implants: a 1-year prospective case series. *J. Clin. Periodontol.* 2015; 42 (9): 876–82.
 15. Becker B., Ochsenein C. et al. Alveolar bone anatomic profiles as measured from dry skulls. Clinical ramification. *J. Clin. Periodontol.* 1997; 24: 727–31.
 16. Sizikov A.V., Grachev V.I. Clinical and radiological analysis of structures of keratinized gums and external cortical plate in the area of recessions. *Stomatologiya.* 2019; 2: 22–6. (in Russian)
 17. Grudanov A.I., Zorina O.A. the Use of an absorbent wound dressing tachocomb after the surgical intervention on the periodontium. *Stomatologiya.* 2008; 1: 27–30. (in Russian)
 18. Kan J.Y., Rungcharassaeng K., Umezu K., Kois J.C. Dimensions of peri-implant mucosa: an evaluation of maxillary anterior single implants in humans. *J. Periodontol.* 2003; 74(4): 557–62. doi:10.1902/jop.2003.74.4.557.
 19. Slak B., Daabous A., Bednarz W., Strumban E., Maev R.G. Assessment of gingival thickness using an ultrasonic dental system prototype: A comparison to traditional methods. *Ann. Anat.* 2015; 199: 98–103.
 20. Shaw W.C., Brien K.D., Richmond S., Brook P. Quality control in orthodontics: risk /benefit considerations. *Br. Dent. J.* 1991; 170: 33–7.
 21. Wood R., Sun Z., Chaudhry J., Tee B.C. Factors affecting the accuracy of buccal alveolar bone height measurements from cone-beam computed tomography images. *Am. J. Orthod. Dentofacial Orthop.* 2013; 143 (3): 353–63.
 22. Chan H.L., Li J., Wang H.L., Kripfgans D., Chen Z. Ultrasonography for Non-invasive and Real-implant Tissue Dimensions. *J. Clin. Periodontol.* 2018; 45(8): 177. Doi: 10.1111/jcpe.12918
 23. Ganti B., Bernarz W., Komuves K., Vag J. Reproducibility of the PIROP ultrasonic biometer for gingival thickness measurements. *J. Esthet. Restor. Dent.* 2019; 31(3): 263–7. doi: 10.1111/jerd.12446. Epub 2018 Dec 6.2018; 1-5.

Поступила 09.03.2019

Принята в печать 16.04.2019