Оригинальное исследование
DOI: https://doi.org/10.17816/dent634561

Оценка течения послеоперационного периода у пациентов после удаления дистопированных третьих моляров

В.В. Балин[1], В.В. Дворянчиков[2], Д.Н. Борисов[1], В.А. Железняк[1], Ф.А. Севрюков[3], Р.В. Слепцов[1]

[1] Военно-медицинская академия имени С.М. Кирова, Санкт-Петербург, Россия;
[2] Санкт-Петербургский научно-исследовательский институт уха, горла, носа и речи, Санкт-Петербург, Россия;
[3] Приволжский исследовательский медицинский университет, Нижний Новгород, Россия

АННОТАЦИЯ

Обоснование. По данным литературы, ретенция третьих нижних моляров встречается у 55% пациентов. Оперативное вмешательство при данной патологии является одним из сложных в амбулаторной хирургической стоматологической практике и связано с наибольшим числом осложнений.

Цель. Дать характеристику течения послеоперационного периода у пациентов после удаления третьих моляров с применением различных методик послеоперационного ведения.

Материалы и методы. Для решения поставленных задач в хирургическом отделении клиники общей стоматологии Военно-медицинской академии имени С.М. Кирова обследовали и прооперировали 57 пациентов в возрасте от 20 до 35 лет с диагнозом «ретенция и дистопия третьих моляров», которых разделили на 4 группы в зависимости от методики послеоперационного ведения: 1-я (n=14) — после удаления зубов лунки заживали под кровяным сгустком, послеоперационную рану ушивали наглухо; 2-я (n=15) — в лунке формировался кровяной сгусток, лунку зашивали, вводили перчаточный дренаж; 3-я (n=15) — в лунки удалённых зубов вносили препарат «Альванес», лунки ушивали и дренировали перчаточным дренажем; 4-я (n=13) — лунки заполняли препаратом «Альванес», рану ушивали наглухо.

Результаты. В результате клинических исследований установлено, что отёк мягких тканей, температурная реакция и болевой синдром были наиболее выражены у пациентов 1-й и 4-й групп, наименее выражены — у лиц 2-й группы. У пациентов 3-й группы температурная реакция отсутствовала, болевой синдром и отёк мягких тканей были незначительными.

Заключение. Введение препарата «Альванес» в лунку после удаления нижних третьих моляров положительно влияет на течение послеоперационного периода у пациентов и уменьшает число осложнений. Дренирование послеоперационной раны способствует уменьшению отёка и ускорению реабилитации пациентов при сложном удалении третьих моляров.

Ключевые слова: лечение; моляры; дистопия; послеоперационное ведение; осложнения.

Как цитировать:
Балин В.В., Дворянчиков В.В., Борисов Д.Н., Железняк В.А., Севрюков Ф.А., Слепцов Р.В. Оценка течения послеоперационного периода у пациентов после удаления дистопированных третьих моляров // Российский стоматологический журнал. 2025. Т. 29, № 2. С. 182–187.
DOI: https://doi.org/10.17816/dent634561

Рукопись получена: 24.07.2024 **Рукопись одобрена:** 29.01.2025 **Опубликована online:** 29.03.2025

ЭКО • ВЕКТОР
Статья доступна по лицензии CC BY-NC-ND 4.0 International
© Эко-Вектор, 2025

Original Study Article
DOI: https://doi.org/10.17816/dent634561

Postoperative course assessment after displaced third molar extraction

Vladimir V. Balin[1], Vladimir V. Dvoryanchikov[2], Dmitrii N. Borisov[1], Vladimir A. Zheleznyak[1], Fedor A. Sevryukov[3], Roman V. Sleptsov[1]

[1] Kirov Military Medical Academy, Saint Petersburg, Russia;
[2] St.-Petersburg scientific Research Institute of Ear, Nose, Throat and Speech, Saint Petersburg, Russia;
[3] Privolzhsky Research Medical University, Nizhny Novgorod, Russia

ABSTRACT

BACKGROUND: According to published data, the incidence of mandibular third molar retention is 55%. Surgical intervention in this condition is one of the most challenging inpatient surgical procedures, with the highest number of complications.

AIM: To assess the postoperative course after third molar extraction using various postoperative management approaches.

METHODS: The study included 57 patients aged 20 to 35 years with confirmed third molar retention and displacement who were examined and received surgical treatment at the surgery unit of the General Dentistry Clinic of the Kirov Military Medical Academy. The patient were divided into four groups based on the postoperative management approach. In Group 1 (*n*=14), blood clots formed in extraction sockets, with complete closure of the postoperative wound; in Group 2 (*n*=15), blood clots formed in extraction sockets, the sockets were sutured, and a glove drain was used; in Group 3 (*n*=15), extraction sockets were filled with «Alvanes» material, the sockets were sutured, and a glove drain was used; and in Group 4 (*n*=13), extraction sockets were filled with «Alvanes» material, with complete closure of the postoperative wound.

RESULTS: Groups 1 and 4 had the most severe soft tissue edema, fever response, and pain, whereas Group 2 had the least. Group 3 had mild pain and soft tissue edema; no fever response was reported.

CONCLUSION: Filling extraction sockets with «Alvanes» material after mandibular third molar extraction improves the postoperative course and reduces the incidence of complications. Postoperative wound drainage reduces edema and facilitates recovery in complicated cases of third molar extraction.

Keywords: treatment; molars; displacement; postoperative management; complications.

To cite this article:
Balin VV, Dvoryanchikov VV, Borisov DN, Zheleznyak VA, Sevryukov FA, Sleptsov RV. Postoperative course assessment after displaced third molar extraction. *Russian Journal of Dentistry.* 2025;29(2):182–187. DOI: https://doi.org/10.17816/dent634561

Received: 24.07.2024 **Accepted:** 29.01.2025 **Published online:** 29.03.2025

ECO•VECTOR
Article can be used under the CC BY-NC-ND 4.0 International License
© Eco-Vector, 2025

ОБОСНОВАНИЕ

По данным литературы, ретенция третьих нижних моляров встречается у 55% пациентов [1–4]. Оперативное вмешательство при этой патологии является одним из сложных в амбулаторной хирургической стоматологической практике и связано с наибольшим числом осложнений в челюстно-лицевой области [5, 6] и лор-органах [7–11].

К наиболее распространённым осложнениям ретенции третьих моляров можно отнести осложнения воспалительного характера (альвеолит, периостит, остеомиелит и более серьёзные — абсцессы и флегмоны прилежащих областей и пространств), переломы нижней челюсти, отрыв бугра верхней челюсти [12–15].

Сложность оперативного вмешательства при данной патологии состоит в том, что у большей части пациентов приходится удалять зубы, которые занимают в большинстве наблюдений неправильное положение в альвеолярном отростке и гребне челюстей. Операция удаления нижних третьих моляров длительная, проводится в амбулаторных условиях, иногда приводит к последующей госпитализации вследствие травмы челюстной кости и мягких тканей. Это связано с особенностями анатомического строения корней третьих моляров, ретенцией и (или) дистопией самого зуба мудрости, что усложняет выполнение хирургического вмешательства.

ЦЕЛЬ

Оценить течение послеоперационного периода у пациентов после удаления третьих моляров с различной методикой послеоперационного ведения.

МАТЕРИАЛЫ И МЕТОДЫ

Для решения поставленных задач в хирургическом отделении клиники общей стоматологии Военно-медицинской академии имени С.М. Кирова обследовали и прооперировали 57 пациентов в возрасте от 20 до 35 лет с диагнозом «ретенция и дистопия третьих моляров». При обращении в клинику всем пациентам проводили рентгенологическое обследование. Применяли стандартную методику оперативного вмешательства. В соответствии с методами обработки лунок в ходе оперативного вмешательства пациенты были разделены на 4 группы:

- 1-я группа (n=14) — после удаления зубов лунки заживали под кровяным сгустком, послеоперационную рану ушивали наглухо;
- 2-я группа (n=15) — в лунке формировался кровяной сгусток, лунки зашивали, вводили перчаточный дренаж;
- 3-я группа (n=15) — в лунки удалённых зубов вносили препарат «Альванес» («ВладМиВа», Россия), лунки ушивали и дренировали перчаточным дренажем;
- 4-я группа (n=13) — лунки заполняли препаратом «Альванес», рану ушивали наглухо.

При удалении нижних третьих моляров под проводниковой и инфильтрационной анестезией выполняли разрез в ретромолярной области, в проекции коронки зуба, посередине альвеолярного гребня, и вниз к переходной складке от середины коронки второго моляра (рис. 1).

Отслаивали слизисто-надкостничный лоскут. Для предотвращения послеоперационных осложнений и уменьшения травмы при удалении нижних третьих моляров использовали прямой хирургический наконечник по принципу максимального сохранения костной ткани. Выполняли сепарацию коронковой части и корней зуба. Щипцами, прямым или угловым элеватором вывихивали зуб (рис. 2).

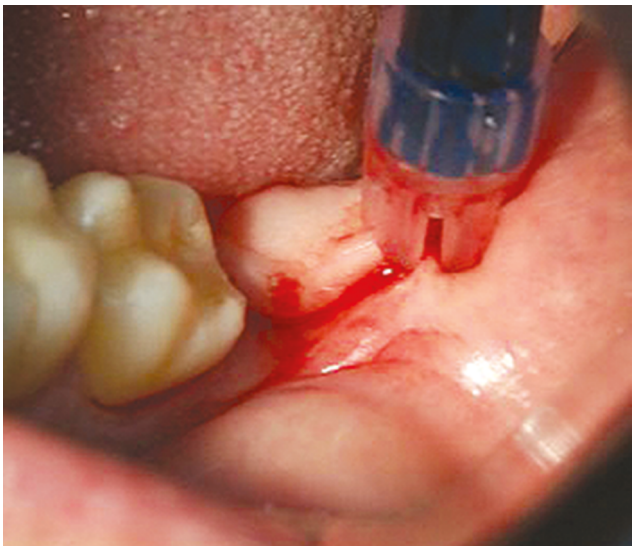

Рис. 1. Доступ в ретромолярной области.
Fig. 1. Access in the retromolar region.

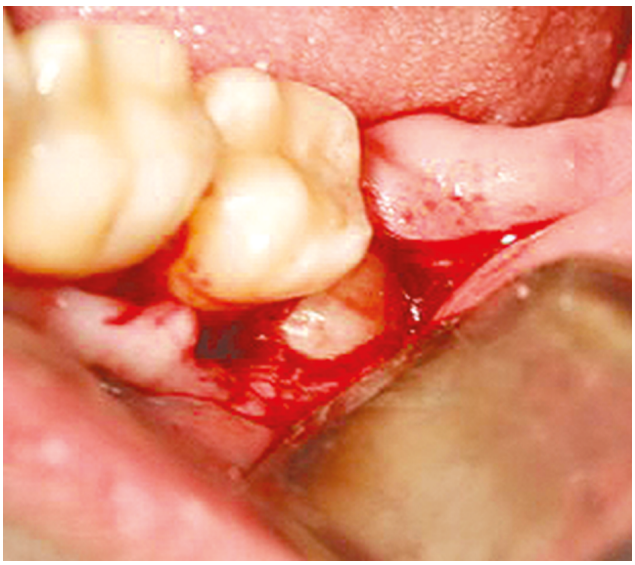

Рис. 2. Дистопированный и ретинированный зуб 3.8.
Fig. 2. Dystopian and retinated tooth 3.8.

DOI: https://doi.org/10.17816/dent634561

Рис. 3. Удаление и ушивание лунки зуба 3.8.
Fig. 3. Removal and suturing of the tooth socket 3.8.

При удалении верхних третьих моляров под проводниковой и инфильтрационной анестезией выполняли разрез в области бугра верхней челюсти, в проекции коронки зуба, посередине альвеолярного отростка вверх и к переходной складке к середине коронки второго моляра. Отслаивали слизисто-надкостничный лоскут. Использовали прямой хирургический наконечник по принципу максимального сохранения костной ткани. При помощи щипцов и прямого элеватора вывихивали зуб. Лунку ушивали (рис. 3).

У пациентов 3-й и 4-й групп лунку удалённого зуба заполняли препаратом «Альванес». В предоперационном периоде (за 30 мин) назначали периоперационную антибиотикопрофилактику («Цифран СТ» в дозе 500 мг).

Осмотр пациентов проводили на 3, 5 и 7-е сутки после операции. Оценивали состояние операционной раны (рис. 4).

Течение послеоперационного периода изучали по трём параметрам: температура; отёк мягких тканей; болевой синдром, требующий приёма обезболивающих препаратов. На основании этих данных сравнивали течение послеоперационного периода в различных группах.

РЕЗУЛЬТАТЫ И ОБСУЖДЕНИЕ

Динамика показателей показала статистически значимое улучшение течения послеоперационного периода у пациентов 3-й группы по сравнению с пациентами других групп, что позволяет сделать заключение о положительном влиянии данного способа лечения на течение послеоперационного периода.

В результате исследования установлено, что отёк мягких тканей, температурная реакция и болевой синдром были наиболее выражены у пациентов 1-й и 4-й групп, наименее выражены — у лиц 2-й группы. У пациентов 3-й группы температурная реакция отсутствовала, болевой синдром и отёк мягких тканей были незначительными.

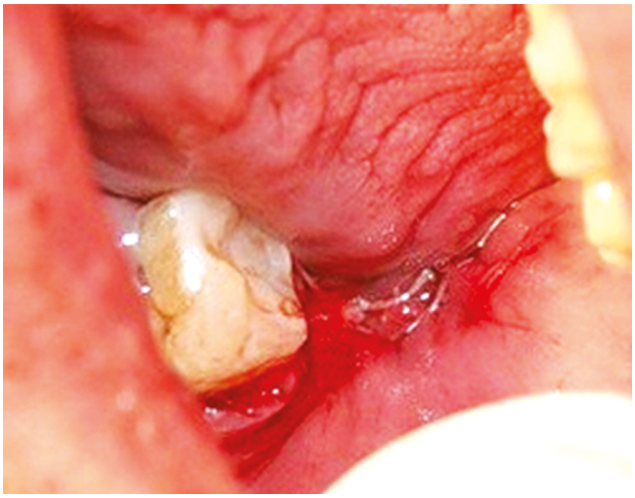

Рис. 4. Вид операционной раны через 5 дней.
Fig. 4. View of the surgical wound after 5 days.

ЗАКЛЮЧЕНИЕ

Сравнение послеоперационного периода у пациентов, которым было выполнено удаление третьих моляров в различных группах, показало, что введение препарата «Альванес» в лунку после удаления нижних третьих моляров положительно влияет на показатели течения послеоперационного периода у пациентов и уменьшает число осложнений. Дренирование послеоперационной раны способствует уменьшению отёка и ускорению реабилитации пациентов при сложном удалении третьих моляров. Результаты исследования можно рекомендовать к использованию при выборе оперативной тактики удаления дистопированных третьих моляров у пациентов.

ДОПОЛНИТЕЛЬНАЯ ИНФОРМАЦИЯ

Вклад авторов. В.В. Балин, В.В. Дворянчиков, В.А. Железняк — разработка концепции и дизайна исследования, написание текста статьи; Д.Н. Борисов,

Ф.А. Севрюков — статистическая обработка данных, написание и редактирование текста; Р.В. Слепцов — сбор и анализ литературных источников, написание текста, оформление и редактирование статьи. Все авторы одобрили рукопись (версию для публикации), а также согласились нести ответственность за все аспекты работы, гарантируя надлежащее рассмотрение и решение вопросов, связанных с точностью и добросовестностью любой её части.

Этическая экспертиза. Проведение клинических исследований одобрено на заседании локального этического комитета Военно-медицинской академии имени С.М. Кирова Министерства обороны Российской Федерации (протокол № 2 от 21.02.2023).

Источники финансирования. Отсутствуют.

Раскрытие интересов. Авторы заявляют об отсутствии отношений, деятельности и интересов за последние три года, связанных с третьими лицами (коммерческими и некоммерческими), интересы которых могут быть затронуты содержанием статьи.

Оригинальность. При создании настоящей работы авторы не использовали ранее опубликованные сведения (текст, иллюстрации, данные).

Доступ к данным. Все данные, полученные в настоящем исследовании, доступны в статье.

Генеративный искусственный интеллект. При создании настоящей статьи технологии генеративного искусственного интеллекта не использовали.

Рассмотрение и рецензирование. Настоящая работа подана в журнал в инициативном порядке и рассмотрена по обычной процедуре. В рецензировании участвовали два внешних рецензента, член редакционной коллегии и научный редактор издания.

ADDITIONAL INFORMATION

Author contributions. V.V. Balin, V.V. Dvoryanchikov, V.A. Zheleznyak — development of the concept and design of the study, writing the text of the article; D.N. Borisov, F.A. Sevryukov — statistical processing of data, writing and editing the text; R.V. Sleptsov collection and analysis of literary sources, writing the text, design and editing the article. All authors have approved the manuscript (version for publication) and have also agreed to be responsible for all aspects of the work, ensuring that issues related to the accuracy and integrity of any part of it are properly addressed and resolved.

Ethics approval. The clinical trials were approved at a meeting of the local ethics committee of the S.M. Kirov Military Medical Academy of the Ministry of Defense of the Russian Federation (protocol No. 2 dated 02. 21.2023).

Funding sources. No funding.

Disclosure of interests. The authors have no relationships, activities or interests for the last three years related with for-profit or not-for-profit third parties whose interests may be affected by the content of the article.

Statement of originality. The authors did not use previously published information (text, illustrations, data) to create this paper.

Data availability statement. All data obtained in the present study are available in the article.

Generative AI. Generative AI technologies were not used for this article creation.

Provenance and peer-review. This paper was submitted to the journal on an initiative basis and reviewed according to the usual procedure. Two members of the editorial board and the scientific editor of the publication participated in the review.

СПИСОК ЛИТЕРАТУРЫ | REFERENCES

1. Andreishchev AR, Fedosenko TD. *Complications of teething. Diseases, lesions and tumors of the maxillofacial region*. Iordanishvili AK, editor. Saint Petersburg: SpetsLit; 2007. P. 115–146. (In Russ.)

2. Polevaya AV, Kovalevsky AM, Sokolovich NA. The effectiveness of therapy of complicated forms of dental caries using an ER,CR:YSGG laser with a wavelength of 2780 nm. *Russian Journal of Dentistry*. 2024;28(2):157–166. doi: 10.17816/dent630711 EDN: UMZFOM

3. Sevryukov F, Malinina O, Yelina Yu. Peculiar features of morbidity of the population with disordes of the genitourinary sistem and diseases of the prostate gland, in particular, in the Russian Federation, in the Privolzhsky (Volga) Federal District, and in the Nizhni Novgorod Region. *Social Aspects of Population Health*. 2011;(6):8. EDN: OPGNQF

4. Soldatov IK, Juravleva LN, Tegza NV, et al. Scientometric analysis of dissertation papers on pediatric dentistry in Russia. *Russian Journal of Dentistry*. 2023;27(6):571–580. doi: 10.17816/dent624942 EDN: QINWXB

5. Muzykin MI. The experience of clinical treatment of human odontogenic peristitis in adults of different ages and geriatric experience. *Advances in Gerontology*. 2013;26(2):260–265. (In Russ.)

6. Pavlova SS, Korneenkov AA, Dvorianchikov VV, et al. Assessment of population health losses due to nasal obstruction based on the concept of the global burden of disease: general approaches and research directions. *Medical Council*. 2021;(12):138–145. doi: 10.21518/2079-701X-2021-12-138-145 EDN: TRFQNY

7. Dvoryanchikov VV, Grebnev GA, Balin VV, Shafigullin AV. Complex treatment of odontogenic maxillary sinusitis. *Clinical Dentistry (Russia)*. 2019;(2):65–67. doi: 10.37988/1811-153X_2019_2_65 EDN: SEBCAP

8. Dvoryanchikov VV, Mironov VG, Grigorev SG, et al. Description of the modern combat acoustic trauma. *Military Medical Journal*. 2020;341(6):16–20. EDN: BFEEHW

9. Govorun MI, Dvoryanchikov VV, Tsygan LS. Functional recovery of nose and pharyngeal opening of auditory tube in simultaneous rhinootosurgery. *Bulletin of the Russian Military Medical Academy*. 2009;(4):112–115. EDN: KYKNDJ

10. Gorokhov AA, Dvoryanchikov VV, Mironov VG, Panoyvin PA. Occurrence of sanitary ear nose throat losses. *Bulletin of the Russian Military Medical Academy*. 2013;(1):170–173. EDN: QBGDZD

11. Vavilova AA, Kireev PV, Syroezhkin FA, et al. Translingual stimulation as a treatment of vestibular dysfunction in patients during early postoperative period after stapedoplasty. *Military Medical Journal*. 2014;335(9):65–67. EDN: SXEVCB

12. Yelizova LA, Atrushkevich VG, Orekhova LY. New classification of periodontal diseases. Periodontitis. *Parodontologiya*. 2021;26(1):80–82. EDN: ACQDQR

13. Sevryukov FO, Malinina O. New organizational schemes of providing medical care to patients with benign hyperplasia of the prostate gland Social aspects of public health. *Social Aspects of Population Health*. 2012;(1):5. EDN: OVYASH

14. Dvoryanchikov VV, Grebnev GA, Isachenko VS, Shafigullin AV. Odontogenic maxillary sinusitis: current state of the problem. *Bulletin of the Russian Military Medical Academy*. 2018;(4):169–173. EDN: YOIRQL

15. Bhuyan R, Bhuyan SK, Mohanty JN, et al. To popularize and maintain relationships related to various management systems: an overview of the mechanisms underlying each person. *Biomedicine*. 2022;10(10):2659. doi: 10.3390/biomedicine10102659

ОБ АВТОРАХ

*** Балин Владимир Викторович;**
адрес: Россия, 194044, Санкт-Петербург, ул. Академика Лебедева, д. 6;
ORCID: 0000-0002-9041-8034;
eLibrary SPIN: 4371-1258;
e-mail: balu1980@bk.ru

Дворянчиков Владимир Владимирович, д-р мед. наук, профессор;
ORCID: 0000-0002-0925-7596;
eLibrary SPIN: 3538-2406;
e-mail: 3162256@mail.ru

Борисов Дмитрий Николаевич, канд. мед. наук, доцент;
ORCID: 0000-0002-6213-5117;
eLibrary SPIN: 3100-5127;
e-mail: vmeda@yandex.ru

Железняк Владимир Андреевич, канд. мед. наук, доцент;
ORCID: 0000-0002-6597-4450;
eLibrary SPIN: 3895-3730;
e-mail: zhva73@yandex.ru

Севрюков Федор Анатольевич, д-р мед. наук, профессор;
ORCID: 0000-0001-5120-2620;
eLibrary SPIN: 5508-5724;
e-mail: fedor_sevryukov@mail.ru

Слепцов Роман Владимирович;
ORCID: 0009-0003-6072-2451;
eLibrary SPIN: 4736-1450;
e-mail: rvs1000@yandex.ru

AUTHORS' INFO

*** Vladimir V. Balin;**
address: 6 Akademika Lebedeva st, Saint Petersburg, Russia, 194044;
ORCID: 0000-0002-9041-8034;
eLibrary SPIN: 4371-1258;
e-mail: balu1980@bk.ru

Vladimir V. Dvoryanchikov, MD, Dr. Sci. (Medicine), Professor;
ORCID: 0000-0002-0925-7596;
eLibrary SPIN: 3538-2406;
e-mail: 3162256@mail.ru

Dmitrii N. Borisov, MD, Cand. Sci. (Medicine), Associate Professor;
ORCID: 0000-0002-6213-5117;
eLibrary SPIN: 3100-5127;
e-mail: vmeda@yandex.ru

Vladimir A. Zheleznyak, MD, Cand. Sci. (Medicine), Associate Professor;
ORCID: 0000-0002-6597-4450;
eLibrary SPIN: 3895-3730;
e-mail: zhva73@yandex.ru

Fedor A. Sevryukov, MD, Dr. Sci. (Medicine), Professor;
ORCID: 0000-0001-5120-2620;
eLibrary SPIN: 5508-5724;
e-mail: fedor_sevryukov@mail.ru

Roman V. Sleptsov;
ORCID: 0009-0003-6072-2451;
eLibrary SPIN: 4736-1450;
e-mail: rvs1000@yandex.ru

* Автор, ответственный за переписку / Corresponding author