Оригинальное исследование
DOI: https://doi.org/10.17816/dent642237

Научно-практическое обоснование эффективности разных видов зубных протезов для ортопедической стоматологической помощи ВИЧ-инфицированным пациентам

Р.С. Пулатова[1], С.А. Гаффоров[2], Д.Н. Хен[2]

[1] Бухарский государственный медицинский институт имени Абу Али ибн Сино, Бухара, Республика Узбекистан;
[2] Центр развития профессиональной квалификации медицинских работников Министерства здравоохранения Республики Узбекистан, Ташкент, Республика Узбекистан

АННОТАЦИЯ

Обоснование. Оказание стоматологической помощи ВИЧ-инфицированным пациентам представляет собой сложную проблему. Клиническое течение заболевания, особенно высокий риск инфицирования, формирование социального и психологического стресса у людей затрудняют диагностику и лечение. Возникает необходимость в специализированной стоматологической помощи — использовании современных зубных протезов, улучшающих функциональное состояние тканей пародонта, повышающих эффект устойчивости жевательного давления в зубных рядах и учитывающих этиопатогенетические механизмы.

Цель. Научно-практическое обоснование эффективности альтернативных конструкций зубных протезов при специфических клинико-морфологических особенностях патологий в тканях пародонта и слизистой оболочки полости рта у ВИЧ-инфицированных пациентов.

Материалы и методы. Исследованы 384 ВИЧ-инфицированных больных (основная группа, ОГ) и 258 человек контрольной группы (КГ), находящихся на учёте в Республиканском центре по борьбе со СПИДом и в его Бухарском филиале. 134 пациента из ОГ (ОГ-1), в том числе 68 человек (ОГ-2) и 66 человек группы сравнения (СГ), и 38 человек из КГ получали стоматологическую ортопедическую помощь с использованием разных видов протезов: ОГ-2а (n=33) — из безмономерной пластмассы для термопрессования Vertex ThermoSens и ОГ-2б (n=35) — из Vertex ThermoSens с экранированием поверхности протезов адгезивом Gluma Comfort Bond; СГ-1 (n=32) — из акриловой пластмассы «Фторакс» и СГ-2 (n=34) — из акриловой пластмассы «Фторакс» с экранированием адгезивной системой Gluma Comfort Bond. Для пациентов КГ использовали протезы из Vertex ThermoSens. Наблюдали состояние обследуемых в течение 12 мес, проводили клинико-стоматологические, лабораторные, функциональные и гистоморфологические исследования.

Результаты. С учётом клинических особенностей патологий тканей и органов полости рта у ВИЧ-инфицированных пациентов выявлено преимущество безмономерной пластмассы для термопрессования Vertex ThermoSens с экранированием адгезивом Gluma Comfort Bond над зубным протезом, изготовленным из акриловой пластмассы «Фторакс». В то же время, исходя из социально-экономической приемлемости протезов из «Фторакс», обосновано экранирование их адгезивом Gluma Comfort Bond, что нивелирует существенные недостатки, имеющиеся у применяемых в данное время акриловых пластмасс.

Заключение. Для ВИЧ-инфицированных пациентов разработан лечебно-профилактический алгоритм восстановления зубных рядов путём пропитки зубных протезов из Vertex ThermoSens и «Фторакс» адгезивом Gluma Comfort Bond, что уменьшает выраженность воспалительных процессов тканей пародонта и способствует повышению эффективности жевания.

Ключевые слова: стоматологические заболевания; СПИД; ВИЧ; воспаление тканей пародонта; стоматология; прикус; искусственные зубные протезы; слизистая оболочка полости рта; состав слюны; гнатодинамометрия.

Как цитировать:
Пулатова Р.С., Гаффоров С.А., Хен Д.Н. Научно-практическое обоснование эффективности разных видов зубных протезов для ортопедической стоматологической помощи ВИЧ-инфицированным пациентам // Российский стоматологический журнал. 2025. Т. 29, № 2. С. 150–160. DOI: https://doi.org/10.17816/dent642237

Рукопись получена: 02.12.2024 **Рукопись одобрена:** 28.02.2025 **Опубликована online:** 01.04.2025

ЭКО • ВЕКТОР
Статья доступна по лицензии CC BY-NC-ND 4.0 International
© Эко-Вектор, 2025

Original Study Article
DOI: https://doi.org/10.17816/dent642237

Scientific and practical evidence of the efficacy of various dentures in orthopedic dentistry in HIV-positive patients

Raykhon S. Pulatova[1], Sunnatullo A. Gafforov[2], Dmitriy N. Hen[2]

[1] Bukhara State Medical Institute, Bukhara, Republic of Uzbekistan;
[2] Center for the Development of Professional Qualification of Medical Workers, Tashkent, Republic of Uzbekistan

ABSTRACT

BACKGROUND: Dental care in HIV-positive patients is a significant problem. The clinical course of the disease, particularly the high risk of infection, along with social and psychological stress, makes the diagnosis and treatment difficult. This necessitates specialized dental care, including the use of modern dentures that improve the functional status of periodontal tissues, increase the stability of masticating pressure, and consider etiopathogenetic mechanisms.

AIM: To provide scientific and practical evidence of the efficacy of alternative denture designs in HIV-positive patients with specific clinical and morphological features of periodontal tissue and oral mucosa lesions.

METHODS: The study included 384 HIV-positive patients (treatment group, TG) and 258 control subjects (control group, CG) who were followed up at the Republican AIDS Center and its Bukhara branch. Of these, 134 TG patients (TG-1), including 68 TG patients (TG-2) and 66 reference group (RG) patients, as well as 38 CG patients, received orthopedic treatment using various types of dentures. TG-2a (*n*=33) received thermoplastic monomer-free Vertex ThermoSens dentures, whereas TG-2b (*n*= 5) received Vertex ThermoSens dentures with the Gluma Comfort Bond adhesive for surface treatment; RG-1 (*n*=32) received Ftorax acrylic plastic dentures, whereas RG-2 (*n*=34) received Ftorax acrylic plastic dentures with the Gluma Comfort Bond adhesive for surface treatment. CG patients received Vertex ThermoSens dentures. The study subjects were followed up for 12 months; clinical, dental, laboratory, functional, and histomorphological examinations were performed.

RESULTS: Taking into account the clinical features of oral lesions in HIV-positive patients, thermoplastic monomer-free Vertex ThermoSens dentures with the Gluma Comfort Bond adhesive were superior to Ftorax acrylic plastic dentures. However, considering the social and economic acceptability of Ftorax dentures, the use of the Gluma Comfort Bond adhesive is justified, eliminating the major shortcomings of currently used acrylic plastics.

CONCLUSION: A treatment and prevention algorithm for dental restoration has been developed for HIV-positive patients. The algorithm involves treating Vertex ThermoSens and Ftorax dentures with the Gluma Comfort Bond adhesive, which reduces periodontal tissue inflammation and improves masticatory efficiency.

Keywords: dental diseases; AIDS; HIV; periodontal tissue inflammation; dentistry; occlusion; dentures; oral mucosa; saliva composition; gnathodynamometry.

To cite this article:
Pulatova RS, Gafforov SA, Hen DN. Scientific and practical evidence of the efficacy of various dentures in orthopedic dentistry in HIV-positive patients. *Russian Journal of Dentistry.* 2025;29(2):150–160. DOI: https://doi.org/10.17816/dent642237

Received: 02.12.2024 **Accepted:** 28.02.2025 **Published online:** 01.04.2025

ECO•VECTOR
Article can be used under the CC BY-NC-ND 4.0 International License
© Eco-Vector, 2025

ОБОСНОВАНИЕ

Известно, что у больных, инфицированных вирусом иммунодефицита человека (ВИЧ), наблюдаются доминирование коммуникационных механизмов передачи заболевания и прогрессирующее поражение генетических факторов [1–3], которые формируют симптомы иммунодефицита и способствуют развитию оппортунистических заболеваний в организме. Их течение и последствия в дальнейшем приводят к смерти [4–6]. С учётом этих аспектов при приёме ВИЧ-инфицированного пациента специалисты-стоматологи сталкиваются в определённом смысле с психологическими проблемами [7–9], при этом эффективность стоматологического лечения зависит от клинического уровня и стадии основного (соматического) заболевания пациента [10–12]. Качество материалов, биосовместимость, биофизические, механические свойства зубных протезов, в том числе и из соединений акрилатов и полиметилметакрилата, обусловливают патологические изменения в тканях протезного ложа и протезного поля. Тот факт, что среднее количество изготовленных зубных протезов составляет 80% [13, 14], означает также, что проблемы подхода к использованию альтернативных лечебно-профилактических методов ВИЧ-инфицированным больным для коррекции патологий слизистой оболочки полости рта (СОПР) и тканей пародонта (ТП) являются актуальными [15–18].

ЦЕЛЬ

Научно-практическое обоснование эффективности альтернативных конструкций зубных протезов при специфических клинико-морфологических особенностях патологий в ТП и СОПР у ВИЧ-инфицированных пациентов.

МАТЕРИАЛЫ И МЕТОДЫ

Проведено ретроспективное исследование 384 пациентов в возрасте 18–59 лет (основная группа, ОГ), находившихся на диспансерном учете в течение 2022–2024 гг. в Республиканском центре по борьбе со СПИДом и его Бухарском областном филиале, и проспективное — 258 человек (контрольная группа, КГ), обратившихся в стоматологическую поликлинику Центра развития профессиональной квалификации медицинских работников Министерства здравоохранения Республики Узбекистан. На основе проспективного подхода были проведены социальные, клинические, стоматологические, лабораторные и ряд специально-функциональных исследований. Пол, возраст и социальный статус участников исследования представлены в табл. 1.

В проспективной части исследования обследованы 134 ВИЧ-инфицированных больных из КГ, пользующихся частичными и полными съёмными протезами (ЧСП и ПСП), но при этом нуждающихся в повторном протезировании. Из них сформированы 2 группы:

- основная (ОГ-2, *n*=68), в том числе 33 пациента, которым были изготовлены ЧСП и ПСП из безмономерной пластмассы для термопрессования Vertex ThermoSens (Vertex Dental, Нидерланды), — ОГ-2а; и 35 пациентов с ЧСП и ПСП из Vertex ThermoSens с экранированием поверхности протезов адгезивом Gluma Comfort Bond (Kulzer, Германия), — ОГ-2б;
- группа сравнения (СГ, *n*=66), в том числе 32 пациента, которым изготовлены зубные протезы из акриловой пластмассы «Фторакс» («Стома», Украина), — СГ-1; и 34 пациента, которым изготовлены зубные протезы из «Фторакс» с экранированием адгезивной системой Gluma Comfort Bond, — СГ-2.

С целью оценки и сравнения состояния органов и тканей полости рта 38 пациентам контрольной группы (КГ-1) изготовили съёмные зубные протезы из безмономерной пластмассы для термопрессования Vertex ThermoSens, при этом морфологически определяли рельеф поверхностей протезов с помощью электронного микроскопа с фотокамерой Hitachi S-405a (Hitachi, Япония). Морфологию

Таблица 1. Возраст, пол и социальные характеристики участников исследования, *n*/%
Table 1. Age, gender and social characteristics of study participants (*n*/%)

Параметры	ВИЧ-инфицированные (*n*=384)	Контрольная группа (*n*=258)	χ^2 Пирсона *p*
Пол:			
мужчины	255/66,41	175/67,83	0,65≥0,05
женщины	129/33,59	83/32,17	1,25≥0,05
Возраст, лет:			
18–24	35/9,11	19/7,36	0,65≥0,05
25–34	66/17,19	44/17,05	0,31≥0,05
35–44	191/49,74	134/51,94	0,33≥0,05
45–54	61/15,89	41/15,89	0,44≥0,05
55–59	31/8,07	20/7,75	0,52≥0,05
Социально-экономический статус:			
рабочий	104/27,08	72/27,91	0,65≥0,05
высшее образование	155/40,36	103/39,92	0,71≥0,05
среднее образование	125/32,55	83/32,17	0,45≥0,05
Безработные	211/54,95	142/55,04	0,25≥0,05
Работающие	173/45,05	116/44,96	0,41≥0,05

DOI: https://doi.org/10.17816/dent642237

подпротезных и пограничных частей тканей СОПР изучали с помощью микроангиоскопии, флуоресцентной фотодиагностики, флуоресцентного тринокулярного микроскопа BS-2063FT (Bestscope International Limited, Китай) и иммерсионного микроскопа Celestron (Celestron LLC, США).

При исследовании определяли клинико-стоматологический гигиенический индекс (индекс гигиены полости рта Грина–Вермильона — Oral Hygiene Index, OHI, 1969); пародонтальный индекс (Рассел, 1956); оценивали симптом кровоточивости дёсен (Мюллеман, 1971; Cowell, 1975); состояние ТП (индекс нуждаемости в лечении болезней пародонта, Community Periodontal Index of Treatment Needs, CPITN, ВОЗ). Оценивали также жизнеспособность мягких тканей, уровень выносливости ТП путём горизонтального (ГД) и вертикального (ВД) давления гнатодинамометрическим методом[1], состояние иммунной системы смешанной слюны (метод Дж. Манчини, 1965), дефекты зубов и зубных рядов, распространённость кариеса, индекс КПУ (К — кариес, П — пломбирование, У — удаление). При необходимости протезирования проводили рентгенологические (ортопантомографические) исследования, полученные данные обрабатывали при помощи пакетов программ Excel (Microsoft, США) и Statictica 6.0 (StatSoft, США) на персональном компьютере.

РЕЗУЛЬТАТЫ И ОБСУЖДЕНИЕ

При предварительном клинико-стоматологическом обследовании распространённость кариеса у больных ОГ/КГ составляла 100/80% соответственно; интенсивность КПУ — 15,4/8,6%; элементы КПУ: К — 60/38,5%; П — 9,5/40%; У — 31,5/21,5% соответственно. У ВИЧ-инфицированных здоровых ТП не наблюдалось, при этом в КГ их было 15,5% (χ^2=12,31; p <0,05). Отмечены воспалительные явления при имеющихся патологиях ТП у больных ОГ/КГ: тяжёлой степени — 63,5/13,18% соответственно (χ^2=21,1; p ⩽0,01); средней степени — 47,29/21,6% (χ^2=17,32; p <0,01); лёгкой степени — 24,1/14,8% (χ^2=11,12; p ⩽0,05). Установлена интенсивность индекса CPITN: сильная кровоточивость дёсен, преобладание камней и кариеса по размерам и длительности, глубине патологических карманов зубов и дёсен, необычной морфологической форме; индифферентность к методам обследования и лечения; наличие отёка темного цвета и десквамации яркого цвета десны; интенсивная кровоточивость при зондировании краёв; пародонтальный индекс для ОГ составил 0,87 (КГ-1 — 0,18), OHI составил 0,92 (КГ-1 — 0,84); p <0,01. Как видно, состояние ТП в ОГ и КГ в среднем оценивалось на 4,32 балла и 0,33 балла, патология ТП — на 4,3 балла в сравнении с КГ (0,33 балла), что было в 12–14 раз интенсивнее. Кровоточивость тканей оценивалась на 2,32 балла, что в 1,8–2,0 раза выше, чем в КГ (1,33 балла). Бляшки на поверхности зубов оценены на 1,73 балла, что в 2,2 раза выше, чем в КГ (0,88 балла), распространённость патологического зубо-десневого кармана — 1,58 балла, что в 2,4 раза чаще, чем в КГ (0,77 балла).

Среди участников исследования поражение СОПР у ВИЧ-инфицированных лиц наблюдается значительно чаще, чем в КГ (рис. 1). Отмечены кандидоз — 25% (χ^2=17,26; p ⩽0,01); орофарингеальный кандидоз — 14,58% (χ^2=12,11; p ⩽0,01); ангулярный хейлит — 18,49% (χ^2=14,27; p ⩽0,01); герпетический стоматит — 10,68% (χ^2=10,32; p ⩽0,01); рецидивирующий афтозный стоматит — 14,32% (χ^2=12,31; p ⩽0,01); хронический необычный сиалоаденит — 17,71% (χ^2=14,25; p ⩽0,01); волосатая лейкоплакия — 3,60% (χ^2=4,85; p ⩽0,01); неходжкинская лимфома — 6,51% (χ^2=7,81; p <0,01) и саркома Капоши — 4,42% (χ^2=4,21; p <0,05). У 21 ВИЧ-инфицированных больных в полости рта имелись ЧСП и ПСП, при осмотре подпротезных и пограничных тканей СОПР при помощи стоматоскопа выявлялись множественные очаги ороговения, стойкие раневые изменения, сосудистый образ

[1] Бекметов М.В., Соколов А.А., Ходжиметов Т.А. Гнатодинамометр. Патент SU № 1637782. Режим доступа: https://patents.su/3-1637782-gnatodinamometr.html

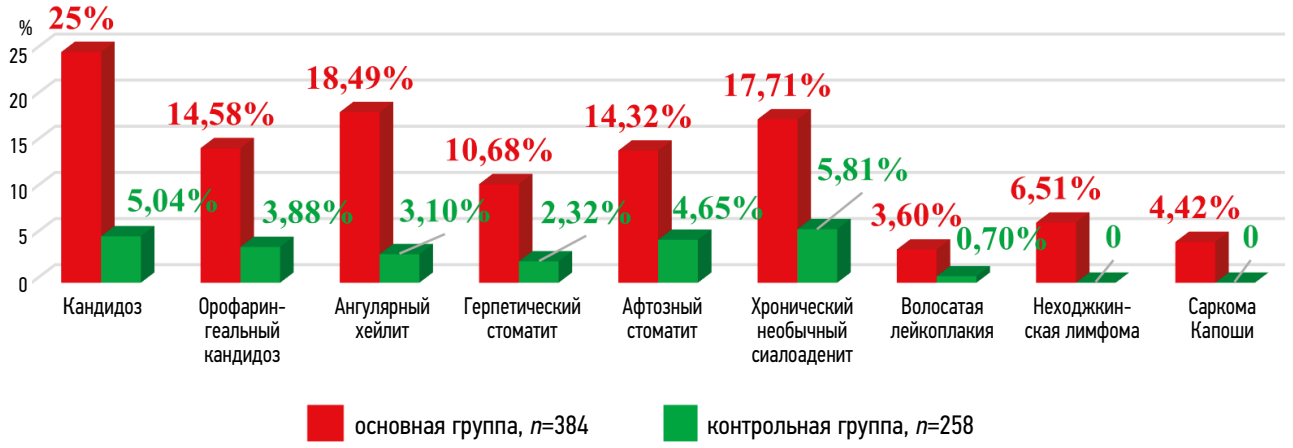

Рис. 1. Описание патологий слизистой оболочки полости рта у человека в исследовании.
Fig. 1. Description of pathologies of the oral mucosa in humans in the study.

в мягконёбном проходе ТП. Наблюдались мелкие сеточки, прозрачные венозные бледно-жёлтой формы изменения сосудов, ярко-красная гиперплазия, очаги некроза в местах острых повреждений, осложнения хронических кровотечений в зубо-десневой области.

В ходе исследования при оценке количества и состояния имеющихся зубных протезов с целью выявления необходимости повторного протезирования зубов для 134 ВИЧ-инфицированных больных было установлено, что у 14,12% больных имеющиеся протезы являются несъёмными, 76,12% пациентов нуждались в замене ЧСП, а 23,8% — ПСП (табл. 2).

Проведённые гнатодинамометрические исследования в ОГ-1 (*n*=134) и КГ-1 (*n*=38) показали, что устойчивость к ВД и ГД у пациентов ОГ-1 была в 2–4 раза ниже в сравнении с КГ-1. Получены следующие статистически значимые данные для ОГ-1 при ВД: резцы — 7,32±0,13*[2]; клыки — 9,5±0,12*; премоляры — 8,45±0,13*; моляры — 8,14±0,19*; при ГД: резцы — 0,99±0,04*; клыки — 1,05±0,04*; премоляры — 1,15±0,04*; моляры — 1,26±0,05*.

У больных с зубными протезами из акриловой пластмассы «Фторакс» в полости рта отмечена следующая морфологическая картина мягких тканей под протезом и на его границах: утоньшение слоёв СОПР, 4–5 рядов клеток и истончение эпителиального слоя подповерхностной поверхности протезов; небольшое количество кератогиалина и слабая выраженность зернистого слоя; в шиповатом слое отмечаются гипохромные ядра в клетках кариопикноза и акантолиза, цилиндрические клетки базальной мембраны и базального слоя в митотической форме. Прилегающая соединительная ткань разделена на глубокие слои, в ней обнаруживается лимфогистиоцитарная инфильтрация (рис. 2). На рентгенограммах у этих больных отмечаются разрушение кортикальной пластинки верхней и нижней челюстей, остеопороз и дистрофия альвеолярных костных шпор, сочетанная горизонтальная и вертикальная атрофия, глубокие костные карманы, дезорганизация, дистрофические очаги и другие поражения структур пародонта.

Микрорельеф контактной СОПР под ПСП и ЧСП из «Фторакс» — хаотичный, наблюдаются мелкие зазоры и травмирующие острые края, а также загрязнение поверхности протеза налётом (рис. 3).

[2] Звёздочкой обозначена статистическая значимость данных.

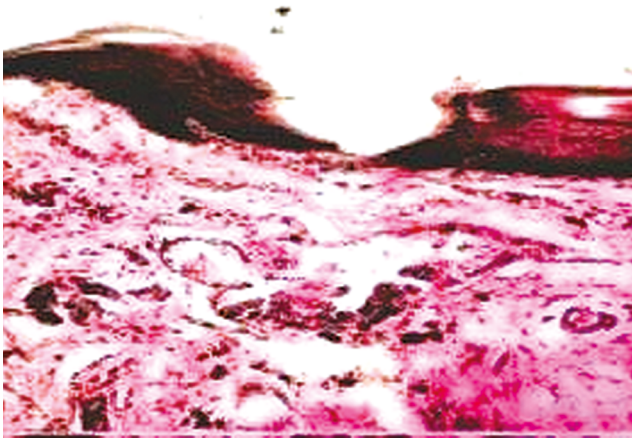

Рис. 2. Морфология слизистой оболочки при использовании зубных протезов из акриловой пластмассы «Фторакс». Окраска гематоксилином и эозином; ×100, сканирующая электронная микроскопия.
Fig. 2. Morphology of the mucous membrane of dental prostheses made of acrylic plastic «Ftorax». Hematoxylin and eosin; ×100, scanning electron microscopy.

Рис. 3. Увеличение рельефа поверхности зубных протезов из акриловой пластмассы «Фторакс»; ×400, растровая электронная микроскопия.
Fig. 3. Magnification of the surface relief of dental prostheses of acrylic plastic “Ftorax”; ×400, raster electron microscopy.

Таблица 2. Ортопедический статус ВИЧ-инфицированных больных
Table 2. Orthopedic status of HIV-infected patients

Категория	Больные, пользующиеся зубными протезами или нуждающиеся в их изготовлении						Пациенты основной группы		Критерий Пирсона
	полные съёмные		частичные съёмные		мостовидные				
	n	M±m, %	*n*	M±m, %	*n*	M±m, %	*n*	M±m, %	
Пользователи	8	16,3±0	13	26,5±0	28	57,16±0	49	100	χ^2=17,894
Нуждающиеся	32	23,80±4,98	102	76,12±7,54	19	14,12±6,61	134	100	
Критерий Пирсона χ^2=19,644; *p*=0,007									

В слюне ВИЧ-инфицированных (ОГ-1) концентрация sIgA составила 1,24±0,08 г/л (КГ-1— 1,42±0,2 г/л), лизоцима — 11,2±0,5 г/л (КГ-1 — 10,6±0,8 г/л), эти показатели также подтвердили снижение активности местной иммунной системы.

С целью повышения эффективности научно-практического анализа результатов исследований и соблюдения международных стандартов и протоколов для ВИЧ-инфицированных пациентов в качестве дополнительного протокола к плановой антиретровирусной терапии применяли местное лечение: в ОГ-2 проводили санацию зубов 68 пациентам, в результате улучшена гигиена полости рта, выполнен кюретаж, устранена травматическая окклюзия, иммобилизация, некротические ткани были очищены и наложена лечебная повязка «Метрогил Дента» (обработка 0,025% раствором хлоргексидина и 0,3% раствором трипсина). После регресса острого воспаления под защитно-связывающую повязку наносили раствор «Секстофага». Дополнительно был назначен «Флуконазол» в дозе 100 мг в течение 14 дней, «Ацикловир» в дозе 400 мг 3 раза в день при патологиях СОПР. При волосатой лейкоплакии применяли 0,1% раствор витамина А в масле.

В СГ 66 пациентам применяли традиционный метод лечения пародонтита средней степени тяжести. После устранения симптомов патологий ТП и СОПР дефекты зубных рядов востанавливали с использованием ПСП и ЧСП (по показаниям), в зависимости от группы использовали различные комбинации Vertex ThermoSens, «Фторакс» и покрытия Gluma Comfort Bond: ОГ-2а, ОГ-2б, СГ-1, СГ-2 и КГ-1 соответственно.

Для улучшения качества протезов (рис. 4, *a*) и их микрорельефа (рис. 4, *b*, *c*) контактную поверхность ПСП из «Фторакс» пропитывали адгезивом Gluma Comfort Bond. Адгезивный слой заполняет поры внутренней поверхности протеза и изолирует ингредиенты, что устраняет условия для скапливания в них остатков пищи и микроорганизмов. Пациенты отмечали положительные изменения в плане удобства протезов, отсутствия острых травмирующих краёв. При жевании, под и по краю протеза травм не наблюдалось. Сократилось время адаптации к протезу, а также было отмечено его преимущество с клинической точки зрения.

С точки зрения биологической совместимости и дизайна ЧСП (рис. 5, *a*, *b*) материал Vertex ThermoSens показал превосходство над материалом «Фторакс». Можно увидеть, что указанные зубные протезы обладают более высокими эстетическими свойствами и функциональностью; отмечено сокращение сроков адаптации; поверхность, контактирующая со СОПР, более гладкая;

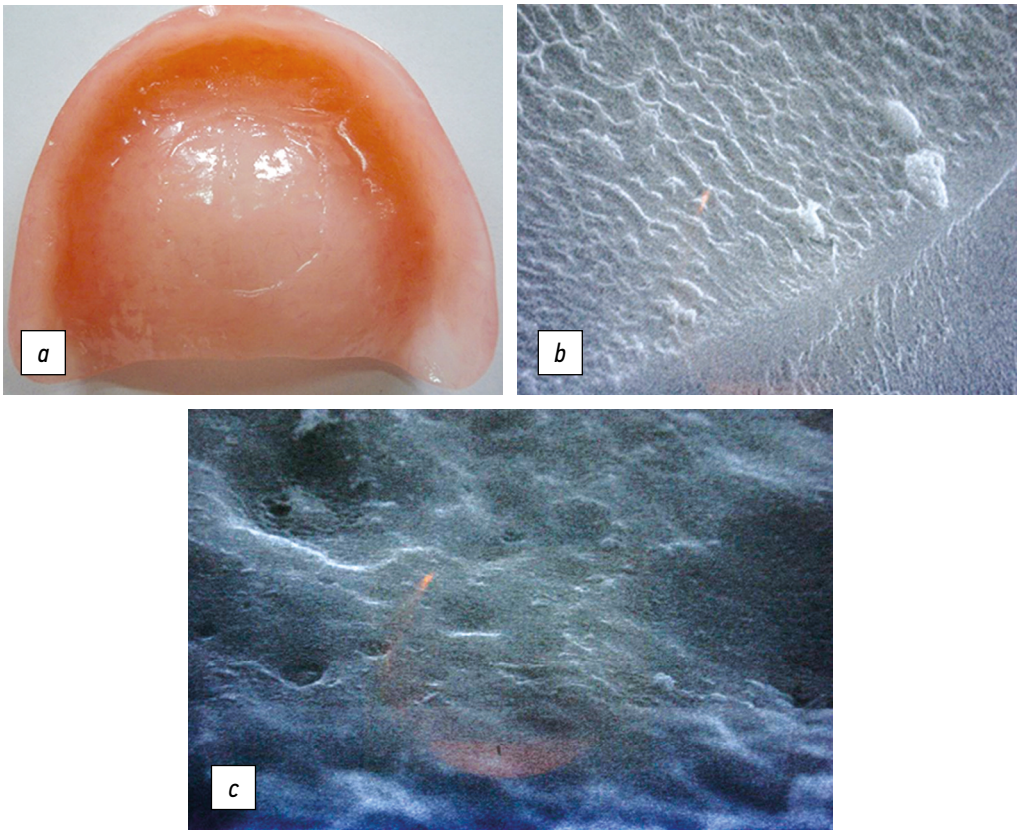

Рис. 4. Протез из акриловой пластмассы «Фторакс»: *a* — общий вид; *b* — внутренняя поверхность зубных протезов, ×200, сканирующая электронная микроскопия; *c* — ×400, сканирующая электронная микроскопия.
Fig. 4. Prosthesis made of acrylic plastic “Ftorax”: *a* — general view, *b* — inner surface of dentures, ×200, scanning electron microscopy; *c* — ×400, scanning electron microscopy.

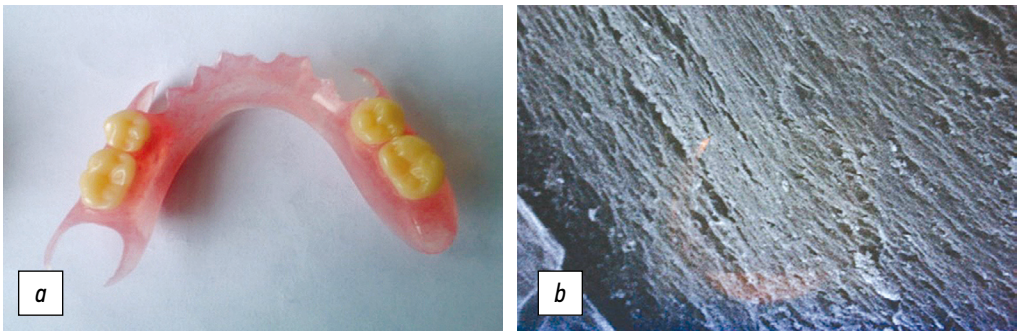

Рис. 5. Частичные зубные протезы из Vertex ThermoSens для нижней челюсти: *a* — общий вид; *b* — ×400, сканирующая электронная микроскопия.
Fig. 5. Partial dentures made of Vertex ThermoSens for the lower jaw: *a* — general view; *b* — ×400, scanning electron microscopy.

нет условий для жизнедеятельгости микроорганизмов; выход остаточного мономера отсутствует; а также значительно уменьшен риск травмирования тканей протезного ложа.

Поверхность зубных протезов из Vertex ThermoSens и «Фторакс», покрытых адгезивом Gluma Comfort Bond, через 6 и 12 мес эксплуатации пациентами остаётся гладкой и гигиенически чистой. Очень важно с точки зрения морфологической, биомеханической, биофизической, клинической и функциональной особенностей, чтобы эти характеристики были сохранены и в дальнейшей перспективе.

Результаты санации в виде соотношения элементов КПУ при проведении повторных серий клинико-функциональных исследований через 6 мес после протезирования ВИЧ-инфицированных пациентов ПЗП и ЧЗП показали следующее: ОГ-2а — К 15%, П 55%, У 30%; ОГ-2б — К 10%, П 60%, У 30%; СГ-1 — К 25%, П 40%, У 25%; СГ-2 — К 20%, П 45%, У 35%; КГ-1 — К 25%, П 50%, У 25%; при этом положительный сдвиг получен по показателям П- и К-элементов.

Острота воспалительных явлений ТП у ВИЧ-инфицированных больных резко снизилась, о чём свидетельствуют следующие показатели (в зависимости от тяжести диагностируемой патологии): воспаление ТП тяжёлой степени: ОГ-2а — до 25%; ОГ-2б — 18%; СГ-1 — до 45%; СГ-2 — 35% и КГ-1 — до 10%; средней степени — до 20, 25, 30, 25 и 15% соответственно; лёгкой степени — до 65, 67, 25, 40 и 25% соответственно. Уменьшились симптомы кровотечения, снизилось количество зубных отложений и кариеса, ликвидированы патологические карманы десны. Функциональные пробы показали следующее: пародонтальный индекс для ОГ-2а — 0,87; ОГ-2б — 0,67; СГ-1 — 1,04; СГ-2 — 0,92; КГ-1 — 0,83; OHI: для ОГ-2а — 0,92, ОГ-2б — 0,88; СГ-1 — 0,84; СГ-2 — 0,86 (p <0,01; p <0,05); CPITN — 1,82; 1,84; — 1,02; — 1,22 и 1,62, отмечено положительное изменение в сравнении с показателями, полученными до протезирования, с 0,04 до 0,18 (n=0,01; p <0,05) (табл. 3).

В СОПР снизилось ороговение, значительно восстановился рельеф мягких тканей, уменьшились симптомы гиперемии, сократились высыпания и симптомы сухости

Таблица 3. Оценка клинико-функциональных показателей органов и тканей полости рта в динамике лечебно-профилактических результатов, *n*/%

Table 3. Assessment of clinical and functional parameters of organs and tissues of the oral cavity in the dynamics of treatment and preventive results (*n*/%)

Группы		Хорошо (4 балла)		Достаточно хорошо (3 балла)		Недостаточно хорошо (2 балла)		Без изменений (1 балл)	
		6 мес	12 мес	6 мес	12 мес	6 мес	12 мес	6 мес	12 мес
КГ-1 (*n*=38)		22/58,0	25/66,0	14/36,8	10/26,0	2/5,2	3/7,9	—	—
ОГ-1 (*n*=68)	ОГ-2а (*n*=33)	7/21,2	22/66,0	17/51,5	8/24,0	9/27,3	3/9,0	—	—
	ОГ-2б (*n*=35)	9/25,7	26/74,0	20/57,1	5/14,0	6/17,1	3/8,0	1/2,8	—
СГ (*n*=66)	СГ-1 (*n*=32)	4/12,5	8/25,0	10/31,2	10/31,2	14/43,7	12/37,0	4/12,5	2/6,2
	СГ-2 (*n*=34)	6/17,6	15/44,0	16/47,1	12/35,0	12/35,3	6/17,6	—	1/2,9

Примечание: КГ — контрольная группа, ОГ — основная группа, СГ — группа сравнения.
Note: КГ — control group, ОГ — main group, СГ — comparative group.

DOI: https://doi.org/10.17816/dent642237

во рту, исчез или значительно уменьшился налёт на языке. Отмечены исчезновение покраснений в области десны, уменьшение явлений венозного застоя и положительный результат в виде проявления кровеносных сосудов. На рентгенограммах наблюдаются стабилизация костных тканей (значительные положительные изменения состояния верхней и нижней челюстей), уплотнение кости, особенно через 12 мес.

При анализе гнатодинамометрических показателей установлено, что через 6 и 12 мес после лечения различными ортопедическими конструкциями положительные результаты отмечены при ВД и ГД во всех группах зубов пациентов СГ (табл. 4).

В результате местных иммунологических исследований через 6 мес получены следующие данные: в среднем в смешанной слюне концентрация sIgA составила в ОГ-2а 2,05±0,04 г/л; лизоцима — 16,7±0,8 г/л; в ОГ-2б — 2,25±0,02 и 17,4±0,6 г/л соответственно; в СГ-1 — 1,88±0,02 и 13,4±0,4 г/л соответственно; в СГ-2 — 2,48±0,04 и 17,2±0,6 г/л соответственно; в КГ-1 — 1,88±0,20 и 14,6±0,8 г/л соответственно. При этом отмечены положительные изменения со стороны местной иммунной системы темы и через 12 мес: в ОГ-2а концентрация sIgA в слюне составила 2,45±0,02 г/л; лизоцима — 18,4±0,8 г/л; в ОГ-2б —2,44±0,08 и 17,6±0,6 г/л соответственно; в СГ-1 — 1,66±0,02 и 12,6±0,4 г/л соответственно; в СГ-2 — 2,55±0,08 и 15,2±0,6 г/л соответственно; в КГ-1 — 1,98±0,4 и 15,6±0,68 г/л соответственно. Стоит отметить, что в показателях СГ-1 значительных изменений не наблюдалось. Результаты повторно показали, что дисбиотические состояния в жидкости полости рта были устранены путём экранирования зубных протезов, благодаря чему параметры местного иммунитета улучшились [11].

В исследовании пациентов ОГ-2а и ОГ-2б, протезы которым были изготовлены из Vertex ThermoSens, в пограничной и подпротезной тканях СОПР через 6 мес при изучении морфологии тканей толщиной 4–5 микрон отмечены выраженные положительные изменения: базальная мембрана относительно тонкая, гладкая, частично сморщена; наблюдается слабый признак ороговения; утолщение из-за наличия зёрен кератогиалина чередуется с участками более толстого эпителиального слоя с утолщённым роговым и отчётливо выраженным зернистым слоем, также наблюдается 2–3 ряда шиповидных клеток (рис. 6).

Гистоморфологическое исследование тканей СОПР в области зубных протезов, изготовленных из материала

Таблица 4. Гнатодинамометрические показатели после лечения и профилактики у больных основной группы, M±m
Table 4. Gnathodynamometric parameters after treatment and prophylaxis in patients of the main group (M±m)

Группы		Резец	Клык	Премоляр	Моляр
Вертикальное давление					
Интактный пародонт		16,30±0,64	24,80±0,76	23,70±0,78	32,50±1,33
ОГ-1 (*n*=68)	После 6 мес	11,28±0,06*x#	12,50±0,08*x#	12,66±0,08*x#	11,59±0,11*x#
	После 12 мес	10,08±0,03*x#	11,30±0,05*x#	10,45±0,04*x#	11,33±0,15*x#
СГ (*n*=66)	После 6 мес	9,25±0,03*x	11,12±0,32*x	11,71±0,04*x	10,05±0,06*x
	После 12 мес	8,15±0,03*x	10,02±0,12*x	10,41±0,05*x	9,15±0,05*x
Горизонтальное давление					
Интактный пародонт		2,30±0,12	3,30±0,13	3,25±0,12	4,55±0,11
ОГ-1 (*n*=68)	После 6 мес	1,53±0,01*x#	1,42±0,01*x#	1,53±0,05*x#	1,92±0,05*
	После 12 мес	1,02±0,03*	1,25±0,03*	1,35±0,04*	1,46±0,05*
СГ (*n*=66)	После 6 мес	1,24±0,03*x	1,38±0,03*x	1,40±0,05*x	1,55±0,06*x
	После 12 мес	1,12±0,03*x	1,24±0,03*x	1,32±0,05*x	1,40±0,06*x

Примечание: КГ-1 — контрольная группа, ОГ-1 — основная группа, СГ — группа сравнения: * статистическая значимость различий значений по сравнению с группой здоровых лиц (*p* <0,001); x статистическая значимость различий значений по сравнению с результатами до лечения (*p* <0,001);); # в КГ-1 по сравнению с ситуацией после лечения ВИЧ отмечена статистическая значимость различий значений (*p* <0,001).
Note: KG-1 is the control group, OH-1 is the main group, SG is the comparison group: * statistical significance of differences in values compared with the group of healthy individuals (*p* <0.001); x statistical significance of differences in values compared with the results before treatment (*p* <0.001);); # in KG-1, compared with the situation after HIV treatment, there was a statistical significance of differences in values (*p* <0.001).

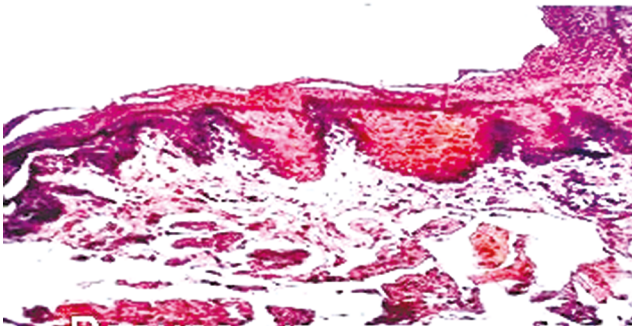

Рис. 6. Участок слизистой оболочки подпротезной области (Vertex ThermoSens). Окраска гематоксилином и эозином; ×100.
Fig. 6. Section of the mucous membrane of the subprosthetic area (Vertex ThermoSens). Hematoxylin and eosin; ×100.

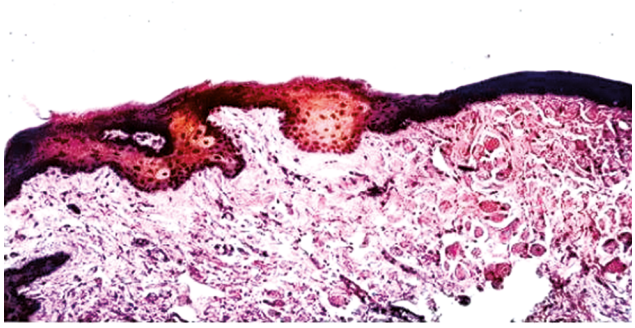

Рис. 7. Подслизистый участок зубных протезов (акриловая пластмасса «Фторакс»). Окраска гематоксилином и эозином; ×100.
Fig. 7. Submucous section of dentures (acrylic plastic "Ftorax"). Hematoxylin and eosin; ×100.

«Фторакс» с экранированием его поверхности адгезивом Gluma Comfort Bond показало: эпителий уплощён на относительно большой площади, наблюдаются также истончение рогового слоя, положительные изменения базальной мембраны, с уменьшение отёка стромы; уменьшение количества тучных клеток и увеличение — слюнных желёз (рис. 7). Однако положительные изменения в группах ОГ-2а и ОГ-2б имеют бóльшую выраженность в сравнении со СГ-2.

ЗАКЛЮЧЕНИЕ

Полость рта ВИЧ-инфицированных больных отличается патологическими изменениями в тканях и органах, со специфическими клиническими особенностями, частотой встречаемости и своеобразным течением; большими дефектами зубных рядов, высокой потребностью в стоматологической ортопедической помощи. В установке ЧСП нуждались 76,04% пациентов из ОГ и лишь 22,41% лиц из КГ (χ^2=7,11; $p \leqslant 0{,}05$). В установке ПСП нуждались 23,95% пациентов из ОГ и лишь 3,87% лиц из КГ (χ^2=8,25; $p \leqslant 0{,}05$). В ОГ также отмечены значительное снижение выносливости ТП к жевательному давлению — ГД >29,63 и ВД >28,76, что в 2–4 раза ниже в сравнении с КГ, отрицательные изменения индексов состояния ТП и негативные морфологические изменения в тканях СОПР, контактирующих с поверхностью протезов. Показатели местного иммунитета также имели отрицательные значения в ОГ.

У ВИЧ-инфицированных больных отмечаются утолщение приграничнo-роговидного слоя, образование 8–9 рядов клеток, неопределённость границы шиповатого слоя и появление множества акантолитических клеток, дистрофия кортикальной пластинки верхней и нижней челюсти, остеопороз и выраженная атрофия альвеолярной кости.

Основным преимуществом предлагаемого специализированного метода лечения и профилактики ВИЧ-инфицированных больных является повышение качества их жизни за счёт улучшения функционального состояния органов и тканей протезного ложа и поля в случае применения зубных протезов из безмономерной пластмассы для термопрессования Vertex ThermoSens, а также традиционных зубных протезов из акриловой пластмассы «Фторакс» с экранированием их адгезивом Gluma Comfort Bond. Вышеупомянутый метод упрощает этапы шлифовки и полировки, при этом обеспечивается гладкая поверхность зубных протезов за счёт закрытия пор, что также минимизирует выход остаточного мономера. В совокупности эти меры позволяют значительно улучшить биохимические, биофизические и функциональные свойства зубных протезов.

Предлагаемые нами конструкции и материалы ПСП и ЧСП при лечении ВИЧ-инфицированных больных способствуют повышению эффективности лечебно-профилактических мероприятий за счёт восстановления и повышения местного иммунитета в полости рта; устранению патологических процессов в полости рта; улучшению показателей гигиенического индекса и состояния ТП; улучшению гнатодинамометрических показателей (54,4%; p <0,01), а также нормализации гистоморфологической среды в клетках СОПР.

ДОПОЛНИТЕЛЬНАЯ ИНФОРМАЦИЯ

Вклад авторов. Р.С. Пулатова — проведение исследования, руководство написанием статьи, редактирование; С.А. Гаффоров — написание и оформление текста; Д.Н. Хен — оформление работы, редактирование текста. Все авторы одобрили рукопись (версию для публикации), а также согласились нести ответственность за все аспекты работы, гарантируя надлежащее рассмотрение и решение вопросов, связанных с точностью и добросовестностью любой её части.

Этическая экспертиза. Обследование пациентов проводилось после получения информированного добровольного согласия на участие в клиническом исследовании по принципам биоэтики (выписка из протокола Локального этического комитета Республиканского центра по борьбе со СПИДом

Минздрава Республики Узбекистан № 12 от 10.01.2024). Все участники добровольно подписали форму информированного согласия до включения в исследование.

Источники финансирования. Отсутствуют.

Раскрытие интересов. Авторы заявляют об отсутствии отношений, деятельности и интересов за последние три года, связанных с третьими лицами (коммерческими и некоммерческими), интересы которых могут быть затронуты содержанием статьи.

Оригинальность. При создании настоящей работы авторы не использовали ранее опубликованные сведения (текст, иллюстрации, данные).

Доступ к данным. Все данные, полученные в настоящем исследовании, доступны в статье.

Генеративный искусственный интеллект. При создании настоящей статьи технологии генеративного искусственного интеллекта не использовали.

Рассмотрение и рецензирование. Настоящая работа подана в журнал в инициативном порядке и рассмотрена по обычной процедуре. В рецензировании участвовали два внешних рецензента, член редакционной коллегии и научный редактор издания.

ADDITIONAL INFORMATION

Author contributions. R.S. Pulatova — conducting the research, supervising the writing of the article, editing; S.A. Gafforov — writing and formatting the text; D.N. Hen — formatting the work, editing. All authors have approved the manuscript (version for publication) and have also agreed to be responsible for all aspects of the work, ensuring that issues related to the accuracy and integrity of any part of it are properly addressed and resolved.

Ethics approval. The examination of patients was carried out after receiving informed voluntary consent to participate in a clinical trial according to the principles of bioethics (extract from the protocol of the Local Ethical Committee of the Republican AIDS Control Center of the Ministry of Health of the Republic of Uzbekistan No. 12 dated 10.01.2024). All study participants voluntarily signed an informed consent form before being included in the study.

Funding sources. No funding.

Disclosure of interests. The authors have no relationships, activities or interests for the last three years related with for-profit or not-for-profit third parties whose interests may be affected by the content of the article.

Statement of originality. The authors did not use previously published information (text, illustrations, data) to create this paper.

Data availability statement. All data obtained in the present study are available in the article.

Generative AI. Generative AI technologies were not used for this article creation.

Provenance and peer-review. This paper was submitted to the journal on an initiative basis and reviewed according to the usual procedure. One external reviewer, two members of the editorial board and the scientific editor of the publication participated in the reviewing process.

СПИСОК ЛИТЕРАТУРЫ | REFERENCES

1. Alimov AS, Gaffarov SA, Alimov AA. Optimization of orthopedic dental therapy in HIV-infected patients taking into account the state of the periodontium. In: *Proceedings of the International Scientific and Practical Conference "Medical Science in the Era of Digital Transformation";* 2021 Oct 12; Kursk. (In Russ.) Available from: https://ksmuconfs.org/wp-content/uploads/2021/12/sbornic-conf-10_12_21.pdf

2. Astanov OM, Gafforov SA. *Improvement of diagnostics of ogre syndromes in the temporomandibular joint activity, formed at complications of dental caries and defects of the masticatory surface*. Ministry of Health of the Republic of Uzbekistan; 2021. Protocol No. 968. (In Uzbek).

3. Bazikyan EA, Belyakova S, Pchelin IV. Justification of research on system optimization of surgical dental care to patients with HIV infection. *Žurnal infektologii*. 2018;10(3):45–53. doi: 10.22625/2072-6732-2018-10-3-45-53

4. Gafforov SA, Pulatova RS. Clinical and functional assessment of the state of hard tissues of teeth and oral mucosa of HIV-infected patient. *Medical Journal of Uzbekistan*. 2023;(3):20–31. (In Russ.) Available from: https://journals.tnmu.uz/index.php/uzmedjournal/issue/view/15/29

5. Gafforov SA, Pulatova RS. Comparative assessment of the state of tissues and organs of the oral cavity of HIV-infected patients. *Integrative Dentistry and Maxillofacial Surgery*. 2023;2(2):65–73. doi: 10.57231/j.idmfs.2023.2.2.009

6. Djumaev ZF, Kayumov GO, Gafforov SA, et al. Restoration of defects of the maxillofacial region after oncological surgeries. *Journal of oral medicine and craniofacial research*. 2024;5(1):23-29 (In Russ.) Available from: https://www.tadqiqot.uz/index.php/oral/article/view/9728/9283

7. Nazarov YK, Gafforov SA. *Significance of using modern methods of examination in predicting defects of temporomandibular joint and dental arch formation in connective tissue dysplasia*. Ministry of Health of the Republic of Uzbekistan; 2023. Protocol No. 8n-r/88. (In Uzbek).

8. Gafforov SA, Nazarov UK, Xen DN, Fazilbekova GA. General and local stomatological and immunogenetic changes with undifferentiated connective tissue dysplasia. *Russian Journal of Dentistry*. 2022;26(1):5–14. doi: 10.17816/1728-2802-2022-26-1-5-14 EDN: VPMOUY

9. da Silva Barboza A, Aitken-Saavedra JP, Ferreira ML, et al. Are propolis extracts potential pharmacological agents in human oral health? — A scoping review and technology prospecting. *J Ethnopharmacol*. 2021;271:113846. doi: 10.1016/j.jep.2021.113846

10. Gafforov SA, Pulatova RS. Comparative estimates of the morphological structure of the surface of removable dentures made of different materials for the replacement of dentition defects. *Science and Innovation*. 2023;2(12):918–924. doi: 10.5281/zenodo.10405778

11. Gafforov SA, Pulatova RS. Clinical and laboratory studies of basic materials "Fluorax" and "Vertex TermoSens" used in dental prosthetics of HIV-infected patients. In: *Proceedings of the International University Scientific Forum "Practice Oriented Science: UAE–RUSSIA–INDIA"*. Ufa: Infiniti; 2023. P. 131–140. doi: 10.34660/INF.2023.80.56.059 EDN: JYEHWB

12. Ubaydullayev KA, Gafur-Akhunov MA, Gafforov SA. Method of rehabilitation treatment and orthopedic prosthetics of oncologial patients with postoperative defects in maxillofacial area. *American Journal of Medicine and Medical Sciences*. 2021;11(2):95–98. doi: 10.5923/j.ajmms.20211102.05

13. Glick M, Williams DM. FDI Vision 2030: delivering optimal oral health for all. *Int Dent J*. 2021;71(1):3–4. doi: 10.1016/j.identj.2020.12.026 EDN: WXEWEW

14. Jain P, Keating M, Wierda W, et al. Outcomes of patients with chronic lymphocytic leukemia after discontinuing ibrutinib. *Blood*. 2015;125(13):2062–2067. doi: 10.1182/blood-2014-09-603670

15. Pulatova RS, Mustafaeva DA. Methods of testing the condition of the oral cavity in patients with HIV infection. *Research Journal of Trauma and Disability Studies*. 2024;3(1):83–86.

16. Nikou SA, Kichik N, Brown R, et al. Candida albicans interactions with mucosal surfaces during health and disease. *Pathogens*. 2019;8(2):53. doi: 10.3390/pathogens8020053 EDN: QVGRNW

17. Pulatova RS, Gafforov SA, Nurmatova NT. Clinical evaluation of the effectiveness of thermoplastic materials used in the dental prosthetics of HIV-infected patients. *Journal of Chemical Health Risks*. 2023;13(4):484–495.

18. Keser G, Yılmaz G, Pekiner FN. Assessment of knowledge level and awareness about human papillomavirus among dental students. *J Cancer Educ*. 2021;36(4):664–669. doi: 10.1007/s13187-019-01683-3 EDN: VZTIVM

ОБ АВТОРАХ

*** Гаффоров Суннатулло Амруллоевич,** д-р мед. наук, профессор;
адрес: Республика Узбекистан, 100011, Ташкент, ул. Паркентская, д. 51а;
ORCID: 0000-0003-2816-3162;
eLibrary SPIN: 9176-2861;
e-mail: sunnatullogafforov@mail.ru

Пулатова Райхон Саидумаровна;
ORCID: 0009-0008-3443-0849;
e-mail: rayxonpulatova82@gmail.com

Хен Дмитрий Николаевич;
ORCID: 0000-0002-2843-2070;
e-mail: hdn75@mail.ru

* Автор, ответственный за переписку / Corresponding author

AUTHORS' INFO

*** Sunnatullo A. Gafforov,** MD, Dr. Sci. (Medicine), Professor;
address: 51a Parkentskaya st, Tashkent, Republic of Uzbekistan, 100011;
ORCID: 0000-0003-2816-3162;
eLibrary SPIN: 9176-2861;
e-mail: sunnatullogafforov@mail.ru

Raykhon S. Pulatova;
ORCID: 0009-0008-3443-0849;
e-mail: rayxonpulatova82@gmail.com

Dmitriy N. Hen;
ORCID: 0000-0002-2843-2070;
e-mail: hdn75@mail.ru