DOI: https://doi.org/10.17816/dent676886 EDN: DKAKCS

Эффективность применения лазерного излучения с длиной волны 980 нм при вестибулопластике в области установленных дентальных имплантатов

С.А. Калинин, С.В. Тарасенко

Первый Московский государственный медицинский университет имени И.М. Сеченова (Сеченовский Университет), Москва, Россия

АННОТАЦИЯ

Обоснование. Дефицит ширины прикреплённой кератинизированной слизистой оболочки и мышечные тяжи зачастую приводят к развитию осложнений имплантации, которые не только вызывают эстетический дискомфорт у пациента, но и увеличивают риск дезинтеграции дентальных имплантатов вследствие скопления зубного налёта в пришеечной области ортопедических конструкций с образованием бактериальной плёнки на оголённой шероховатой поверхности титана. Одним из методов формирования буферной зоны кератинизированной слизистой оболочки является вестибулопластика с использованием свободного десневого трансплантата. Представляет интерес сравнение эффективности различных инструментов альтерации с учётом общеизвестных позитивных свойств высокоинтенсивных лазеров.

Цель. Повышение эффективности хирургического лечения пациентов с дефицитом ширины прикреплённой кератинизированной слизистой оболочки в области установленных дентальных имплантатов за счёт применения диодного лазера с длиной волны 980 нм.

Методы. Проведено проспективное, нерандомизированное, продольное, одноцентровое исследование в параллельных группах. Объектами исследования являлись пациенты (10 женщин и 10 мужчин от 32 до 66 лет, сопоставимых по полу и возрасту, средний возраст 47,3 года) с дефицитом ширины прикреплённой кератинизированной слизистой оболочки в области дентальных имплантатов. Сформированы две группы: исследования, в которую вошли 10 пациентов, прооперированных с помощью лазера; сравнения, в которой 10 пациентов прооперировали с использованием режущих инструментов. В динамике лечения регистрировали выраженность коллатерального отёка, гиперемии слизистой оболочки и интенсивность боли. Через 3 мес, после фиксации ортопедических конструкций, оценивали параметры ширины прикреплённой кератинизированной слизистой оболочки.

Результаты. Оба метода обеспечили значительный прирост ширины прикреплённой кератинизированной слизистой оболочки по сравнению с исходным уровнем: средний прирост в группе пациентов, прооперированных с использованием скальпеля, составил 2,29±1,10 мм; в группе прооперированных с помощью лазера — 2,88±1,12 мм; p <0,045. При попарном сравнении результатов оценки боли, коллатерального отёка и гиперемии в динамике у пациентов обеих групп по t-критерию Стьюдента для независимых выборок выявлены статистически значимые различия. Полученные данные свидетельствуют о более выраженной болевой симптоматике и воспалительной реакции у пациентов, прооперированных скальпелем.

Заключение. Использование лазерных технологий повышает эффективность хирургического лечения пациентов с дефицитом ширины прикреплённой кератинизированной слизистой оболочки в области дентальных имплантатов по сравнению с традиционной операцией с применением скальпеля, так как способствует более благоприятному течению послеоперационного периода и статистически значимо большему приросту кератинизированной десны в области установленных дентальных имплантатов.

Ключевые слова: вестибулопластика; прикреплённая кератинизированная слизистая оболочка; свободный десневой трансплантат; диодный лазер.

Как цитировать:
Калинин С.А., Тарасенко С.В. Эффективность применения лазерного излучения с длиной волны 980 нм при вестибулопластике в области установленных дентальных имплантатов // Российский стоматологический журнал. 2025. Т. 29, № 3. С. 251–263. DOI: 10.17816/dent676886 EDN: DKAKCS

Рукопись получена: 10.03.2025 **Рукопись одобрена:** 16.03.2025 **Опубликована online:** 25.04.2025

ЭКО • ВЕКТОР

Статья доступна по лицензии CC BY-NC-ND 4.0 International
© Эко-Вектор, 2025

DOI: https://doi.org/10.17816/dent676886 EDN: DKAKCS

Effectiveness of the Application of 980-nm Wavelength Laser Radiation in Vestibuloplasty in the Area of Installed Dental Implants

Sergey A. Kalinin, Svetlana V. Tarasenko

The First Sechenov Moscow State Medical University, Moscow, Russia

ABSTRACT

BACKGROUND: Deficient width of attached keratinized mucosa and high muscle attachment can contribute to postoperative complications following dental implantation. These complications not only lead to esthetic concerns but also increase the risk of implant failure due to plaque accumulation in the cervical area of prosthetic components and bacterial biofilm formation on the exposed rough titanium surface. One of the methods for forming a buffer zone of keratinized mucosa is vestibuloplasty using a free gingival graft. Given the recognized advantages of high-intensity lasers, comparative analysis of effectiveness of surgical tools for soft tissue alteration is of interest.

AIM: This study aimed to improve the effectiveness of surgical treatment for patients with a deficient width of attached keratinized mucosa around dental implants using a 980-nm diode laser.

METHODS: It was a prospective, non-randomized, longitudinal, single-center parallel-group study. The study enrolled 20 patients (10 women and 10 men aged 32–66 years, matched for sex and age, mean age 47.3 years) with a deficient width of attached keratinized mucosa around dental implants. Patients were divided into two groups: the experimental group (n = 10), treated using a diode laser, and the comparison group (n = 10), treated with conventional cutting instruments. Throughout the treatment, collateral edema, mucosal hyperemia, and pain intensity were assessed. At 3 months after prosthesis fixation, the width of attached keratinized mucosa was measured.

RESULTS: Both surgical methods significantly increased the width of attached keratinized mucosa compared to baseline. The mean gain in the scalpel group was 2.29 ± 1.10 mm, while in the laser group it was 2.88 ± 1.12 mm ($p < 0.045$). Pairwise comparisons of pain, collateral edema, and hyperemia during follow-up using the independent samples t-test revealed statistically significant differences between the groups. The obtained data indicate more pronounced pain symptoms and inflammatory response in the scalpel group.

CONCLUSION: Laser technologies in vestibuloplasty improve surgical outcomes in patients with a deficient width of attached keratinized mucosa around dental implants. Compared with traditional scalpel surgery, laser-assisted procedures offer more favorable postoperative recovery and a statistically significant greater increase in keratinized gingiva width around dental implants.

Keywords: vestibuloplasty; attached keratinized mucosa; free gingival graft; diode laser.

To cite this article:
Kalinin SA, Tarasenko SV. Effectiveness of the Application of 980-nm Wavelength Laser Radiation in Vestibuloplasty in the Area of Installed Dental Implants. *Russian Journal of Dentistry.* 2025;29(3):251–263. DOI: 10.17816/dent676886 EDN: DKAKCS

Submitted: 10.03.2025 **Accepted:** 16.03.2025 **Published online:** 25.04.2025

ECO•VECTOR

Article can be used under the CC BY-NC-ND 4.0 International License
© Eco-Vector, 2025

ОБОСНОВАНИЕ

При протезировании пациентов с частичным или полным отсутствием зубов для опоры условно-съёмных или несъёмных ортопедических конструкций всё чаще используют дентальные имплантаты [1]. Длительное время единственным фактором долгосрочной выживаемости имплантатов считали оптимальный объём кости. При его дефиците в области формирования ложа имплантата необходимо проводить аугментацию аутогенной костью или остеопластическими материалами [2]. Основные условия интеграции аугментата — его стабильная фиксация и герметичное сопоставление краёв раны, которое зачастую достигается мобилизацией слизисто-надкостничного лоскута за счёт насечек на надкостнице, что впоследствии может приводить к рубцовой деформации покрывного лоскута, истончению слизистой оболочки и формированию мелкого преддверия полости рта с выраженным pull-синдромом [3].

Обращают на себя внимание работы, в которых авторы демонстрируют случаи долгосрочной выживаемости имплантатов даже в условиях отсутствия вестибулярной кортикальной пластинки кости при достаточном объёме десны и достаточной ширине зоны прикреплённой кератинизированной слизистой оболочки [4, 5]. В последние годы фокус внимания исследователей сместился на менеджмент мягких тканей в периимплантатной области [6].

При устранении дефекта зубного ряда приходится работать в условиях дефицита мягких тканей, так как после удаления зубов запускается процесс не только атрофии кости, но и ремоделирования мягкотканного комплекса.

Строение зоны прикреплённой кератинизированной слизистой оболочки вокруг дентальных имплантатов, которая выполняет буферную и барьерную функции, препятствуя скоплению остатков пищи в придесневой области ортопедических конструкций, анатомически сильно отличается от строения десны в области естественных зубов. Во-первых, волокна соединительной ткани вокруг имплантата проходят параллельно его поверхности и, как правило, не прикрепляются к ней, тогда как зубодесневые волокна располагаются перпендикулярно и прикрепляются непосредственно к цементу корня [7]. Во-вторых, периимплантатная ткань получает кровоснабжение только из кровеносных сосудов надкостницы. В-третьих, соединительный эпителий вокруг имплантатов более проницаем, а в его соединительнотканном компоненте обнаруживается меньшее количество фибробластов и большее количество коллагеновых волокон. Таким образом, анатомически и физиологически дентальные имплантаты более восприимчивы к воспалению и последующей потере костной массы из-за скопления микробных бляшек [8, 9].

Потеря кости в области интегрированных имплантатов также может усиливаться из-за наличия мышечных тяжей. Мелкое преддверие полости рта и мышечные тяжи в процессе артикуляции и жевания механически раздражают краевой пародонт имплантата, вызывая хроническое воспаление травматического генеза, а дефицит ширины прикреплённой кератинизированной слизистой оболочки делает невозможным поддержание адекватной гигиены полости рта, замыкая порочный круг резорбции [10]. Согласно систематическому обзору A. Ramanauskaite и соавт., частота полного отсутствия зоны прикреплённой кератинизированной слизистой оболочки колеблется от 46 до 74% в области всех установленных дентальных имплантатов [11].

Совокупность этих факторов приводит к развитию осложнений имплантации: рецессии мягких тканей, мукозиту и периимплантиту, которые не только вызывают у пациента эстетический дискомфорт (оголение витков имплантата, снижение качества гигиены, нарушение «розовой эстетики»), но и увеличивают риск дезинтеграции дентальных имплантатов вследствие скопления зубного налёта с образованием бактериальной плёнки на оголённой шероховатой поверхности титана [12].

Согласно исследованию A. Monje и соавт., ширина зоны прикреплённой кератинизированной слизистой оболочки в области дентальных имплантатов должна составлять не менее 2 мм, а преддверие полости рта должно быть максимально глубоким без выраженных мышечных тяжей [13].

С целью создания оптимальных условий для дентальной имплантации применяются различные методы вестибулопластики. Эпителизация надкостницы при данной операции происходит либо путём вторичного заживления, либо путём аппозиционного роста свободного десневого трансплатата, фиксированного на реципиентном ложе (шовным материалом, пластиковым щитом, пинами) [14]. Применение свободного десневого трансплантата при операции вестибулопластики, согласно исследованиям S. Meitner и соавт., позволяет не только создать новую глубину преддверия с широкой зоной прикреплённой кератинизированной слизистой оболочки, но и изменить биотип десны за счёт прироста толщины слизистой оболочки в процессе морфогенеза аутотрансплантата [15].

Операцию вестибулопластики можно проводить как с помощью режущих инструментов альтерации (скальпеля), так и с применением современных физических методов, в частности высокоинтенсивного лазерного излучения. Согласно работам Д.А. Трунина и соавт., лазерные технологии позволяют значительно сократить время оперативного вмешательства и период реабилитации пациента, снизить количество интраоперационных осложнений, создать асептические условия внутри оперируемой области и обеспечить хороший обзор рабочего поля за счёт немедленного гемостаза раны [16].

ЦЕЛЬ

Повышение эффективности хирургического лечения пациентов с дефицитом ширины прикреплённой

кератинизированной слизистой оболочки в области установленных дентальных имплантатов за счёт применения диодного лазера с длиной волны 980 нм.

МЕТОДЫ

Дизайн исследования

Проведено проспективное нерандомизированное продольное одноцентровое исследование в параллельных группах: пациентам группы исследования в области установленных дентальных имплантатов выполнена вестибулопластика с использованием свободного десневого трансплантата с нёба скальпелем; пациентам группы сравнения аналогичную операцию проводили, используя излучение диодного лазера с длиной волны 980 нм (рис. 1).

Критерии соответствия

Критерии включения:

а) диагноз потери зубов в результате несчастного случая, удаления или локализованного пародонтита (МКБ-Х К08.1) в области верхней или нижней челюсти;
б) дефицит зоны прикреплённой кератинизированной десны в области дентальных имплантатов;
в) удовлетворительный уровень гигиены полости рта;
г) наличие информированного согласия от пациента.

Критерии невключения:

а) пародонтит тяжёлой степени тяжести;
б) полное отсутствие зубов и реабилитация по концепции ALL-ON-4, ALL-ON-6;
в) декомпенсированные формы общесоматической патологии;
г) онкологические заболевания любого генеза;
д) острые респираторные вирусные инфекции;
е) курение более 10 сигарет в день;
ж) приём препаратов, влияющих на реологические свойства крови;
з) беременность и период лактации;
и) возраст младше 18 лет.

Критерии исключения в ходе клинического исследования:

а) аллергическая реакция на используемые препараты;
б) невыполнение пациентом (и/или его отказ от выполнения) назначений лечащего врача, а также несоблюдение сроков обследования или этапности лечения, необходимого для данного исследования;
в) беременность, наступившая в период лечения и обследования;
г) нежелание пациента продолжать участие в исследовании.

Рис. 1. Дизайн исследования.

Условия проведения

Все пациенты были обследованы и прооперированы на кафедре хирургической стоматологии Института стоматологии имени Е.В. Боровского Первого Московского государственного медицинского университета имени И.М. Сеченова.

Продолжительность исследования

Старт исследования — 1 августа 2024 года. В течение двух месяцев прооперированы 35 пациентов, 20 из которых вошли в работу. После оперативного вмешательства назначали контрольной осмотр на 1, 2, 3, 5 и 7-е сутки. Через две недели выполняли снятие швов. В течение последующего месяца пациентам изготавливали ортопедические конструкции с опорой на имплантаты. Через три месяца после операции назначали контрольный осмотр, во время которого производили измерения прироста ширины прикреплённой кератинизированной слизистой оболочки. В конце декабря 2024 года проведена статистическая обработка полученных цифровых данных.

Описание медицинского вмешательства

Всем пациентам, имеющим интегрированные дентальные имплантаты с установленными формирователями десневой манжеты и подписавшим информированное добровольное согласие на проведение исследования, производили измерение ширины зоны прикреплённой кератинизированной слизистой оболочки с использованием пародонтального зонда. Полученные данные заносили в сводную таблицу. При выявлении дефицита ширины прикреплённой кератинизированной слизистой оболочки проводили вестибулопластику с применением свободного десневого трансплантата с нёба.

Вестибулопластику с помощью скальпеля выполняли по стандартному протоколу: после инфильтрационной анестезии 0,00001% раствором артикаина в дозе 1,7 мл при помощи скальпеля с лезвием № 15С по мукогингивальной границе выполняли разрез слизистой оболочки под углом 45 ° до надкостницы с расщеплением лоскута. Далее остро-тупым путём с применением распатора проводили апикальное смещение слизистой оболочки на 10–15 мм. Микрохирургическими ножницами и скальпелем удаляли остатки мышечных тяжей, а расщеплённый лоскут фиксировали к надкостнице на новой глубине преддверия простыми узловыми швами с использованием монофиламентной нерассасывающейся поливинилденфторидной нити АрмаПВДФ 5.0 («АРМАЛАЙН», Россия) с помощью колющей иглы 1/2 (рис. 2).

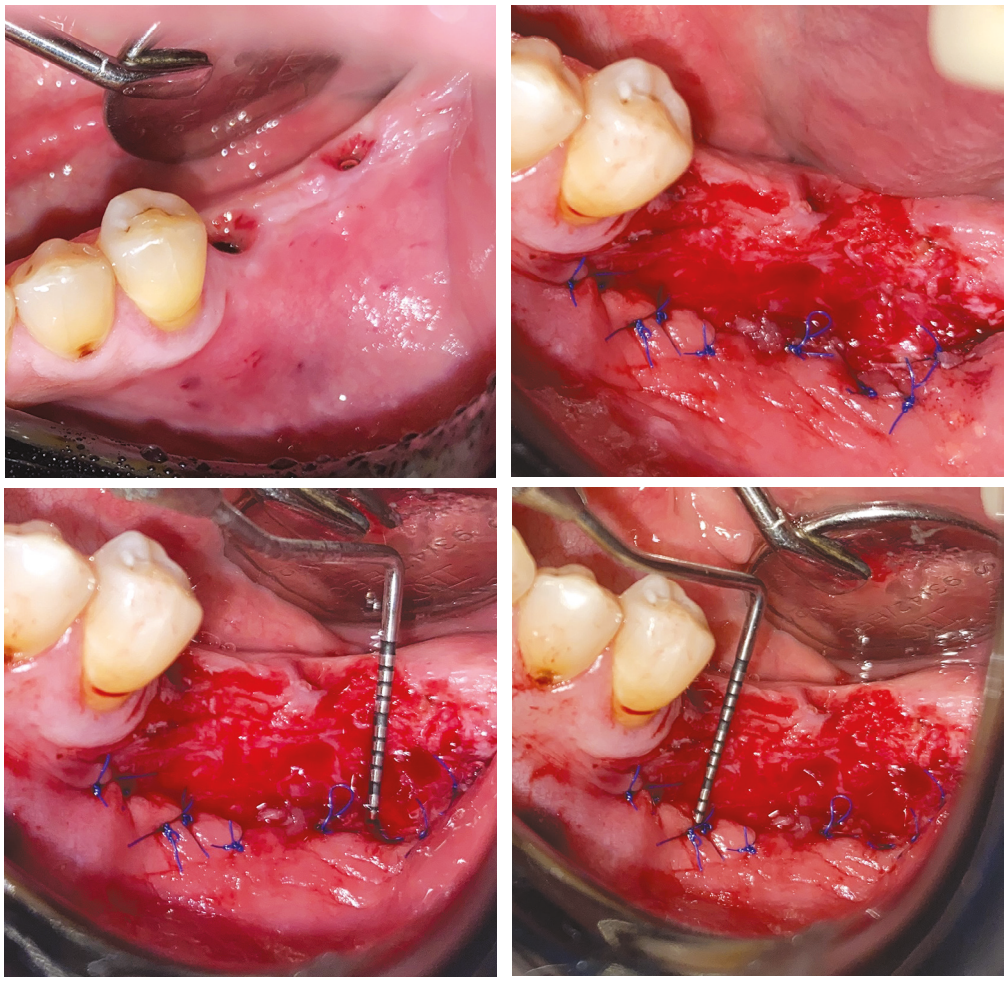

Рис. 2. Апикальная репозиция лоскута и создание новой глубины преддверия.

Свободный десневой трансплантат забирали с области твёрдого нёба в проекции зубов 1.3–1.7. Отступая на 3 мм от дна зубодесневой борозды, проводили первый разрез скальпелем № 15С, погружая лезвие на глубину 1,0–1,5 мм под углом 45 °. Далее формировали медиальный и дистальный края будущего трансплантата, осуществляя расщепление лоскута. Удерживая лоскут пинцетом, проводили разрез, параллельный первому, определяющий его ширину. Железистые включения и остатки жировой ткани удаляли при помощи скальпеля (рис. 3). Трансплантат укладывали в реципиентную область и фиксировали швами к надкостнице нитью АрмаПВДФ 5.0 с помощью колющей иглы 3/8 (рис. 4).

Вестибулопластику с применением лазера выполняли по следующему протоколу: после инфильтрационной анестезии 0,00001% раствором артикаина в дозе 1,7 мл расщепляли лоскут лазерным лучом, используя диодный лазер Doctor Smile Simpler с длиной волны 980 нм (Lambda SpA, Италия), с помощью активированного световода диаметром 300 мкм при лёгком контакте со слизистой оболочкой в импульсно-периодическом режиме абляции, с настраиваемой мощностью излучения 1,2 Вт. Лоскут смещали апикально на 10–15 мм с иссечением волокон мышечных тяжей и фиксировали к надкостнице на новой глубине преддверия простыми узловыми швами нитью АрмаПВДФ 5.0 с помощью колющей иглы 1/2.

В области твёрдого нёба под инфильтрационной анестезией 0,00001% раствором артикаина в дозе 0,7 мл проводили забор свободного десневого трансплантата лазерным лучом в импульсно-периодическом режиме абляции, с настраиваемой мощностью излучения 1,2 Вт. На внутренней поверхности трансплантата выполняли вапоризацию жировой ткани и железистых включений. При отведении световода на расстояние 0,5–1,0 см от раны расфокусированным лазерным лучом на раневой поверхности донорской зоны на нёбе формировали коагуляционный слой, так называемый лазерный бинт. Трансплантат укладывали в область реципиентной зоны и фиксировали к надкостнице нитью АрмаПВДФ 5.0 с помощью колющей иглы 3/8.

В послеоперационном периоде всем пациентам назначали ротовые ванночки из антисептического раствора 0,05% хлоргексидина биглюконата после каждого приёма пищи, аугментин в дозе 1000 мг по 1 таблетке 1 раз в день в течение 7 дней, при боли — нимесулид в дозе 100 мг 2 раза в день в течение 5 дней.

На 1, 3, 5 и 7-е сутки проводили контрольный осмотр для выявления признаков отторжения трансплантата, оценивали состоятельность швов, динамику заживления. Полученные данные вносили в сводную таблицу. На 14-е сутки снимали швы с использованием ножниц. Через 3 мес после операции измеряли ширину прикреплённой кератинизированной слизистой оболочки с использованием пародонтального зонда.

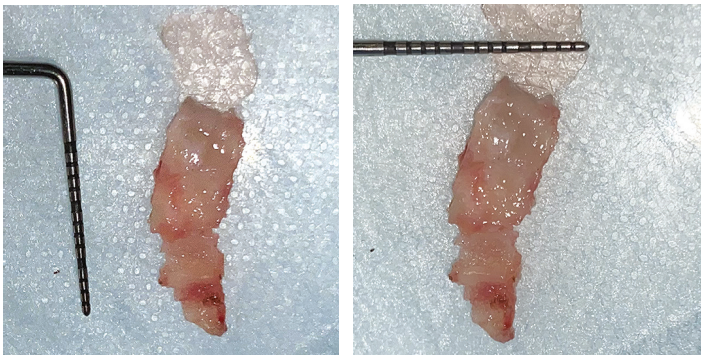

Рис. 3. Свободный десневой трансплантат.

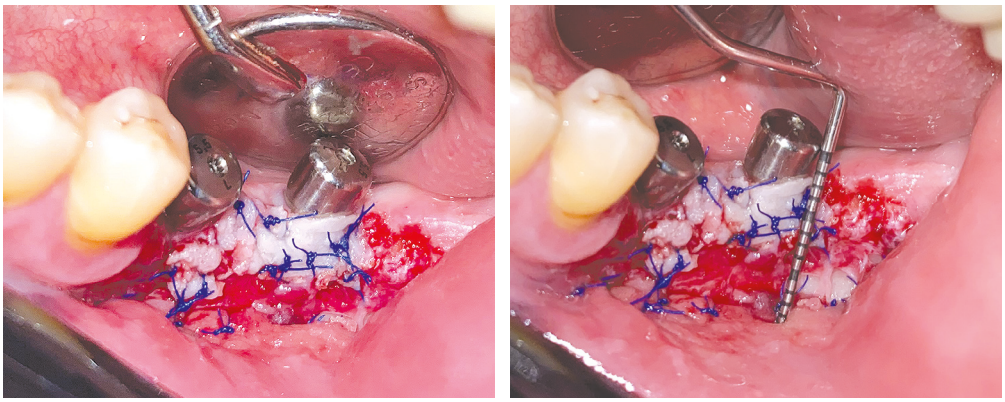

Рис. 4. Вид послеоперационной области.

DOI: https://doi.org/10.17816/dent676886

Основной исход исследования

Основным исходом исследования являются прирост ширины прикреплённой кератинизированной слизистой оболочки и улучшение состояний мягких тканей в области интегрированных дентальных имплантатов после операции вестибулопластики.

Дополнительные исходы исследования

Измерение показателя боли по визуально-аналоговой шкале и уровня коллатерального отёка и гиперемии у пациентов обеих групп.

Анализ в подгруппах

Пациенты были случайным образом распределены на две группы и имели одинаковую возможность получить лечение как с использованием скальпеля, так и с применением лазерных технологий.

Методы регистрации исходов

Первичной конечной точкой в исследовании являлась оценка прироста ширины прикреплённой кератинизированной слизистой оболочки, которую измеряли до операции и через 90 сут после оперативного вмешательства пародонтальным зондом методом «валика» (рис. 5).

Вторичной конечной точкой служила оценка выраженности болевого синдрома, гиперемии слизистой оболочки и коллатерального отёка.

Для оценки выраженности болевого синдрома на 1, 3, 5 и 7-е сутки использовали десятибалльную вербальную визуально-аналоговую шкалу боли (ВАШ). Пациента просили указать на цифру от 0 до 10 (где 0 — отсутствие боли, 10 — непереносимая боль), которая, по его мнению, характеризует интенсивность боли.

Для оценки интенсивности коллатерального отёка мягких тканей на 1, 3 и 5-е сутки использовали балльную систему, предложенную M.S. Tonetti и соавт. [17], где 0 — отсутствие отёка, 1 — незначительный отёк, 2 — умеренный отёк, 3 — выраженный отёк. Интенсивность гиперемии слизистой оболочки оценивали на 1, 3 и 5-е сутки, где 0 — отсутствие гиперемии, 1 — лёгкая гиперемия, 2 — умеренная гиперемия, 3 — выраженная гиперемия, 4 — цианоз, 5 — ишемия.

Статистический анализ

Принципы расчёта размера выборки: размер выборки предварительно не рассчитывали.

Методы статистического анализа данных: статистическую обработку полученных данных проводили с помощью компьютерной программы Statistica 11.0 (StatSoft Inc., США). Применяли методы описательной статистики: среднее значение, стандартное отклонение, медиана, измерение максимального и минимального значений.

После проверки нормальности распределения выборки (критерий Колмогорова–Смирнова) показатели боли, коллатерального отёка и гиперемии между двумя группами сравнивали с помощью параметрического t-критерия Стьюдента, результат считался статистически значимым при $p < 0{,}05$. Для оценки динамики изменений состояния пациентов выполнен однофакторный дисперсионный анализ. Для оценки течения послеоперационного периода у пациентов двух групп проведён двухфакторный дисперсионный анализ. При отсутствии статистически значимых различий производили попарное сравнение на каждом сроке для групп пациентов по t-критерию для независимых выборок с нормальным распределением данных и по критерию Манна–Уитни для данных с ненормальным распределением.

РЕЗУЛЬТАТЫ

Объекты (участники) исследования

Обследованы и прооперированы 35 пациентов с диагнозом по МКБ-10 «частичное отсутствие зубов» — К08.1, у которых в результате стандартного осмотра с применением дополнительных инструментальных методов исследования был выявлен дефицит ширины зоны прикреплённой кератинизированной слизистой оболочки в области интегрированных дентальных имплантатов. Из-за неявки на контрольные осмотры из исследования выбыли 3 пациента, 10 человек не явились на контрольный осмотр

Рис. 5. Измерение зоны прикреплённой кератинизированой слизистой оболочки методом «валика».

через 3 мес после оперативного вмешательства, 2 пациента отказались продолжать участие в исследовании. В итоге в исследование вошли 10 женщин и 10 мужчин в возрасте от 32 до 66 лет, сопоставимых по полу и возрасту. Сформированы 2 группы: исследования, в которую вошли 10 пациентов, прооперированных с помощью лазера; сравнения, в которой также 10 пациентов прооперировали с использованием режущих инструментов (скальпель). Средний возраст пациентов составил 47,3 года (51,50±11,81 и 43,10±7,03 по группам соответственно).

Минимальное значение ширины прикреплённой кератинизированной слизистой оболочки до операции у пациентов группы сравнения составило 0,4 мм, максимальное — 2,4 мм. Среднее значение составило 1,530±0,506 мм, медиана — 1,6 мм. Минимальное значение ширины прикреплённой кератинизированной слизистой оболочки у группы исследования составило 0,2 мм, максимальное — 4 мм. Среднее значение — 1,490±0,942 мм, медиана — 1 25 мм. Согласно t-критерию Стьюдента, статистически значимых различий между показателями до операции у пациентов обеих групп не выявлено.

Основные результаты исследования

Минимальное значение ширины прикреплённой кератинизированной слизистой оболочки после операции у пациентов группы сравнения составило 2 мм, максимальное — 5,4 мм. Среднее значение — 3,770±1,003 мм, медиана — 4 мм. Минимальное значение ширины прикреплённой кератинизированной слизистой оболочки после операции у пациентов группы исследования составило 3 мм, максимальное — 6,5 мм. Среднее значение — 4,37±0,89 мм, медиана — 4,1 мм. Согласно t-критерию, после операции с применением скальпеля и лазера различие в ширине прикреплённой кератинизированной слизистой оболочки у пациентов статистически значимо — p <0,0232125 (рис. 6).

Средний прирост ширины прикреплённой кератинизированной слизистой оболочки у пациентов группы сравнения составил 2,29±1,10 мм, минимальный прирост — 0,3 мм, максимальный — 3,6 мм, медиана числовых значений — 2,55 мм. Средний прирост ширины прикреплённой кератинизированной слизистой оболочки у пациентов группы исследования составил 2,88±1,12 мм, минимальный — 1 мм, максимальный — 5,4 мм, медиана — 2,7 мм. Согласно t-критерию, прирост ширины прикреплённой кератинизированной слизистой оболочки имеет статистически значимое различие у пациентов, прооперированных скальпелем и лазером, — p <0,045398 (рис. 7).

Дополнительные результаты исследования

Минимальный уровень боли у пациентов, прооперированных скальпелем, по ВАШ на 1-е сутки составил 6 баллов, максимальный — 2 балла, средний — 3,60±1,57 балла. Минимальный показатель боли на 2-е сутки — 1 балл, максимальный — 4 балла, средний — 2,50±0,97 балла. Минимальный показатель боли на 3-и сутки — 1 балл, максимальный — 4 балла, средний — 2,30±0,95 балла. Минимальный показатель боли на 5-е сутки составил 0 баллов, максимальный — 3 балла, средний — 1,40±0,97 балла. Минимальный показатель боли на 7-е сутки составил 0 баллов, максимальный — 2 балла, средний 0,70±0,95 балла. Для оценки боли по ВАШ внутри группы использовали однофакторный дисперсионный анализ. Значение коэффициента F для пациентов, прооперированных скальпелем, равно 9,93243; p <0,00001. По процедуре Post Hoc Tukey HSD (честно значимая разница) для 1-х и 5-х суток Q=6,26 (p=0,00055), для 1-х и 7-х суток Q=8,26 (p=0,00001), для 2-х и 7-х суток Q=5,13 (p=0,00628), что свидетельствует о статистически значимом снижении болевой симптоматики на 5-е сутки в этой группе.

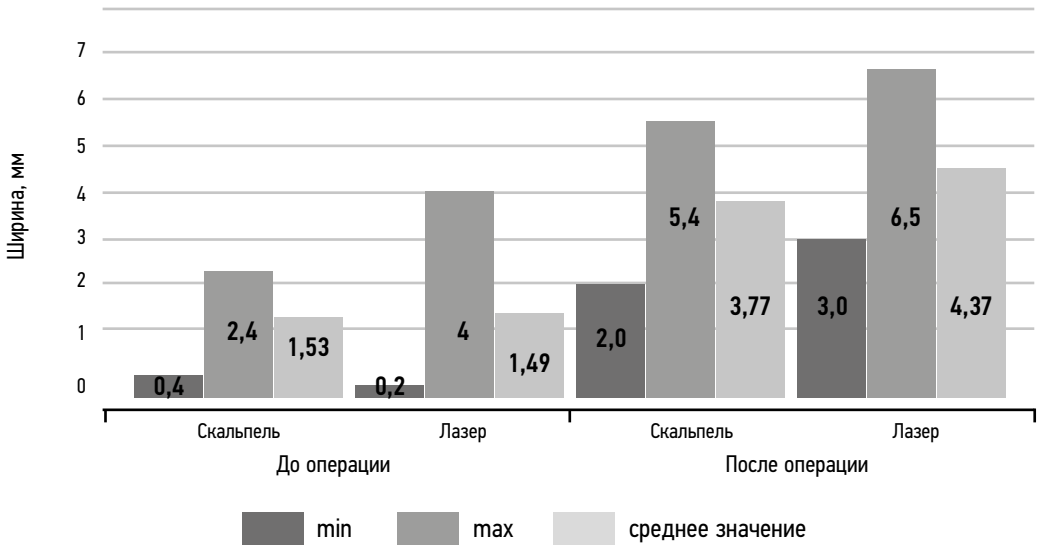

Рис. 6. Значения ширины прикреплённой кератинизированной слизистой оболочки до и после операции, мм.

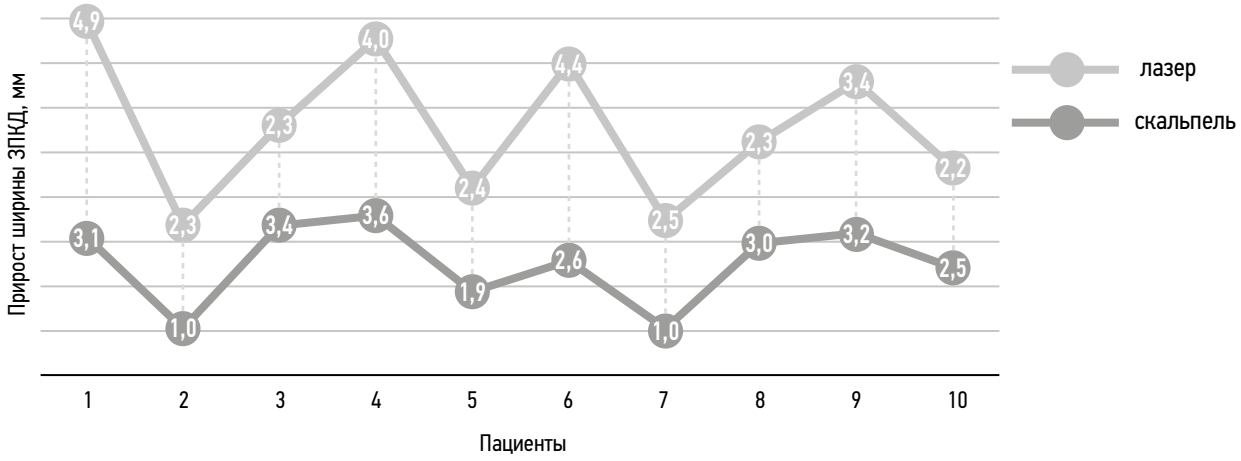

Рис. 7. Средние значения прироста ширины прикреплённой кератинизированной слизистой оболочки после операции, мм.

Минимальный уровень боли у пациентов, прооперированных лазером, по ВАШ на 1-е сутки составил 0 баллов, максимальный — 6 баллов, средний — 1,20±1,81 балла. Минимальный показатель боли на 2-е сутки — 0 баллов, максимальный — 4 балла, средний — 1,60±1,07 балла. Минимальный показатель боли на 3-и сутки — 0 баллов, максимальный — 3 балла, средний — 1,20±1,03 балла. Минимальный показатель боли на 5-е сутки составил 0 баллов, максимальный — 2 балла, средний — 0,60±0,67 балла. На 7-е сутки болевая симптоматика отсутствовала (рис. 8). Значение коэффициента F для пациентов группы исследования при проведении однофакторного дисперсионного анализа внутри группы равно 3,26667; p=0,019572. По процедуре Post Hoc Tukey HSD (честно значимая разница) Q=4,62 (p=0,01697) для 2-х и 7-х суток, что свидетельствует о значительном снижении уровня боли на 2-е сутки в данной группе.

При двухфакторном дисперсионном анализе статистически значимых различий для групп пациентов, прооперированных скальпелем и лазером, не обнаружено, однако при попарном сравнении по t-критерию для независимых выборок на каждом сроке выявлены статистически значимые различия на 1-е (p <0,002725), 2-е (p <0,032585), 3-и (p <0,011616), 5-е (p <0,024019) и 7-е сутки (p <0,015715). Полученные данные свидетельствуют о более выраженной болевой симптоматике у пациентов, прооперированных с использованием скальпеля.

Среднее значение коллатерального отёка у пациентов, прооперированных скальпелем, на 1-е сутки составило 2,60±0,52 балла, минимальное — 2 балла, максимальное — 3 балла. На 3-и сутки среднее значение составило 2,60±0,52 балла, минимальное — 2 балла, максимальное — 3 балла. На 5-е сутки среднее значение коллатерального отёка — 1,10±0,74 балла, минимальное — 0 баллов, максимальное — 2 балла.

Среднее значение коллатерального отёка у пациентов, прооперированных лазером, на 1-е сутки составило 0,60±0,52 балла, минимальное — 0 баллов, максимальное — 1 балл. На 3-и сутки среднее значение составило 0,50±0,52 балла, минимальное — 0 баллов, максимальное — 1 балл. На 5-е сутки отёк отсутствовал (рис. 9).

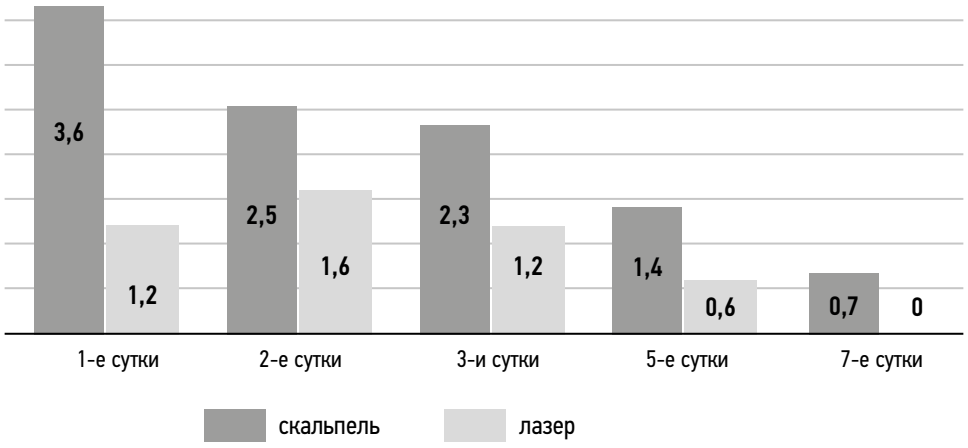

Рис. 8. Оценка боли по визуально-аналоговой шкале, баллы.

DOI: https://doi.org/10.17816/dent676886

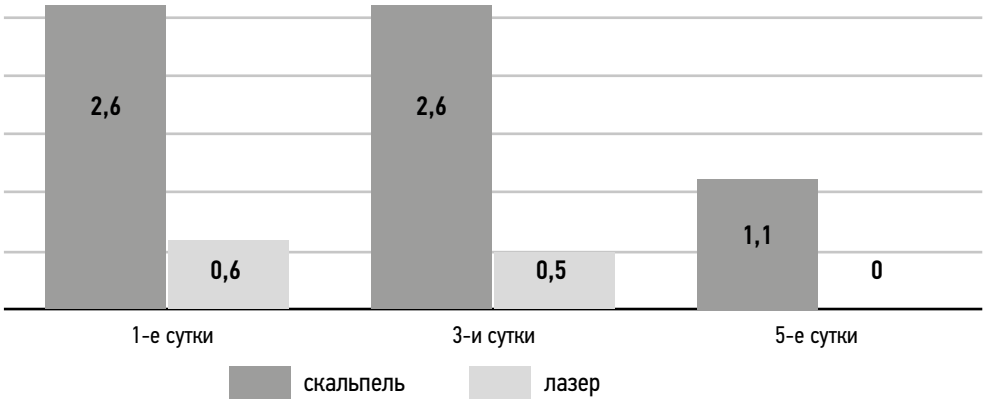

Рис. 9. Показатели коллатерального отёка, баллы.

Для оценки коллатерального отёка внутри группы сравнения также использовали однофакторный дисперсионный анализ. Значение коэффициента F равно 20,87629; *p* <0,00001. По процедуре Post Hoc Tukey HSD (честно значимая разница) для 1-х и 3-х суток Q=7,91 (*p*=0,00002), для 3-х и 5-х суток Q=7,91 (*p*=0,00002). Данные свидетельствуют о снижении отёка с 3-х суток после операции в этой группе.

Значение коэффициента F для группы исследования равно 5,69388; *p*=0,008646. По процедуре Post Hoc Tukey HSD (честно значимая разница) для 1-х и 5-х суток Q=4,45 (*p*=0,01073), для 3-х и 5-х суток Q=3,71 (*p*=0,03642), что свидетельствует о невыраженном отёке на следующие сутки после оперативного вмешательства в данной группе.

При двухфакторном дисперсионном анализе (оценка коллатерального отёка) статистически значимых различий между группами не обнаружено, однако при попарном сравнении по t-критерию для независимых выборок на каждом сроке для обеих групп выявлены статистически значимые различия на 1-е (*p* <00001), 3-и (*p* <0,00001) и 5-е сутки (*p* <0,000086.) Полученные данные свидетельствуют о более выраженном коллатеральном отёке у пациентов группы сравнения на протяжении 5 сут после операции.

Среднее значение гиперемии у пациентов, прооперированных скальпелем, на 1-е сутки составило 2,30±0,67 балла, минимальное — 1 балл, максимальное — 3 балла. На 3-и сутки среднее значение составило 2,30±0,67 балла, минимальное — 1 балл, максимальное — 3 балла. На 5-е сутки среднее значение гиперемии — 0,80±0,63 балла, минимальное — 0 баллов, максимальное — 2 балла.

Среднее значение гиперемии у пациентов, прооперированных лазером, на 1-е сутки составило 1,5±0,7 балла, минимальное — 1 балл, максимальное — 3 балла. На 3-и сутки среднее значение составило 1,10±1,19 балла, минимальное — 0 баллов, максимальное — 4 балла. На 5-е сутки среднее значение гиперемии — 0,80±1,31 балла, минимальное — 0 баллов, максимальное — 4 балла (рис. 10).

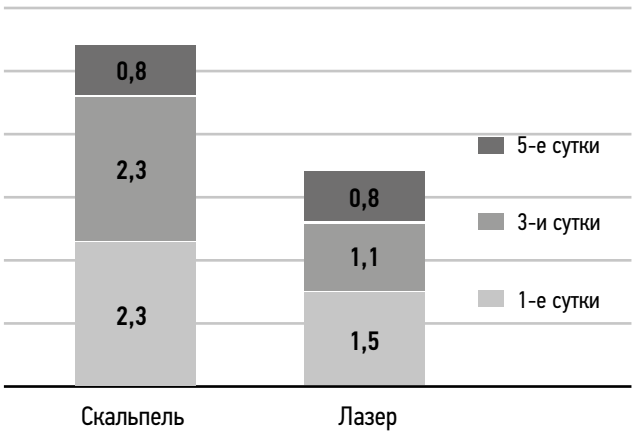

Рис. 10. Показатели гиперемии слизистой оболочки, баллы.

Для оценки степени гиперемии внутри группы сравнения также использовали однофакторный дисперсионный анализ. Значение коэффициента F для пациентов группы сравнения равно 17,16102; *p*=0,000016. По процедуре Post Hoc Tukey HSD (честно значимая разница) для 1-х и 5-х суток Q=7,18 (*p*=0,00007), для 3-х и 5-х суток Q=7,18 (*p*=0,00007). Полученные данные свидетельствуют о снижении степени гиперемии после 3 сут у пациентов, прооперированных с использованием скальпеля.

Значение коэффициента F для группы исследования равно 1,00909; *p*=0,377888.

При двухфакторном дисперсионном анализе статистически значимых различий по гиперемии слизистой оболочки не обнаружено, однако при попарном сравнении по t-критерию для независимых выборок на каждом сроке между группами пациентов выявлены статистически значимые различия по степени гиперемии слизистой оболочки на 1-е (*p* <0,009281) и 3-и сутки (*p*<0,006432). Полученные данные свидетельствуют о более выраженной гиперемии у пациентов, прооперированных скальпелем.

Нежелательные явления

У одного пациента на 3-и сутки произошёл некроз свободного десневого трансплантата вследствие нарушения правил туалета раны.

ОБСУЖДЕНИЕ

Резюме основного результата исследования

В данном исследовании проведён сравнительный клинический анализ эффективности использования скальпеля и лазера Doctor Smile Simpler с длиной волны 980 нм в качестве инструмента альтерации при вестибулопластике с применением свободного десневого трансплантата с нёба. Фокус клинической части исследования был направлен на анализ прироста ширины прикреплённой кератинизированной слизистой оболочки. В настоящем исследовании оба метода привели к значительному приросту по сравнению с исходным уровнем (средний прирост в группе пациентов, прооперированных скальпелем, составил 2,29±1,10 мм, в группе лазера — 2,88±1,12 мм).

Обсуждение основного результата исследования

По данным R. Rotundo и соавт., для воссоздания зоны прикреплённой кератинизированной слизистой оболочки используют различные методы аугментации мягких тканей: аутоткани, аллогенные материалы и ксеногенные мембраны. Золотым стандартом остаётся свободный десневой трансплантат с области нёба [18]. При этом формирование реципиентного ложа в ходе вестибулопластики возможно различными методами альтерации: с использованием скальпеля или лазера. Данные, полученные относительно прироста ширины прикреплённой кератинизированной слизистой оболочки с помощью скальпеля, сопоставимы с данными А.И. Грудянова и соавт. [19], Т.В. Брайловской и соавт. [20]. Больший прирост ширины с использованием свободного десневого трансплантата с нёба при операциях с применением лазерных технологий, возможно, связан с такими характеристиками лазерного излучения, как кратковременное малотравматичное воздействие, стимулирование пролиферации фибробластов и местный иммуномодулирующий эффект [21]. В исследованиях Е.А. Морозовой и соавт. [22], М.А. Постникова и соавт. [23] сообщалось о более комфортном течении послеоперационного периода при использовании лазерных технологий, что сопровождалось меньшей болевой симптоматикой и меньшим потреблением анальгетиков. В нашем исследовании получены сопоставимые результаты. Так, в группе пациентов, прооперированных с использованием лазера Doctor Smile Simpler с длиной волны 980 нм, пик боли по ВАШ пришелся на 2-е сутки со средним показателем 1,60±1,07 балла, причём на 7-е сутки пациенты не испытывали дискомфорта. В то же время у пациентов, прооперированных с помощью скальпеля, пик боли пришёлся на 1-е сутки после операции со средним значением 3,60±1,57 балла, при этом дискомфорт они испытывали в течение недели. Согласно исследованиям В.И. Елисеенко, для запуска ответа организма на альтерацию необходимо воздействие в течение 15 с, а скорость воздействия лазерного импульса в разы меньше [24]. Забор свободного десневого трансплантата с нёба при помощи лазера доставляет пациентам меньший дискомфорт в послеоперационном периоде (в актах артикуляции и жевания) и не требует наложения швов на раневую поверхность вследствие немедленного гемостаза и формирования коагуляционного слоя, так называемого лазерного бинта. Более того, при этом послеоперационная область в донорской зоне на нёбе уже на 20-е сутки выглядит так же, как после операции скальпелем на 45-е сутки. На 5-е сутки отмечается значительное образование локусов васкуляризации, доступных для визуального осмотра. На 7-е сутки отсутствует эффект западения слизистой оболочки, возможно вследствие ранней активизации клеток фибробластического ряда с более быстрой пролиферацией грануляционной ткани после воздействия и иммуностимулирующего эффекта лазерного излучения. Полученные результаты значительно отличаются от данных систематического обзора F.X. Ameida и соавт., в котором средний уровень боли по ВАШ пациенты оценивали в 6 баллов [25].

Показателем травматичности оперативного вмешательства является уровень коллатерального отёка и гиперемии слизистой оболочки. В нашем исследовании у пациентов группы сравнения пик коллатерального отёка выявлен на 3-и сутки со средним значением 2,60±0,52 балла. Отёк сохранялся до 5-х суток, тогда как у пациентов группы исследования на 5-е сутки отёка не было, а пик пришёлся на следующий день после оперативного вмешательства со средним значением 0,60±0,52 балла. Гиперемия слизистой оболочки также была больше выражена у пациентов группы сравнения (пик пришёлся на 3-и сутки со средним значением 2,30±0,67 балла), а у пациентов группы исследования — на 1-е сутки со средним значением 1,5±0,7 балла. В группе пациентов, прооперированных лазером, визуально наблюдали обильное образование фибринозного налёта на раневой поверхности на нёбе, что является отличительной особенностью лазерных дефектов. Однако при использовании лазера чаще наблюдался краевой коагуляционный некроз трансплантатов, что не сказывалось негативно на результатах лечения.

Ограничения исследования

Основными ограничениями исследования являются малая выборка пациентов, отсутствие рандомизации результатов по биотипу десны пациента до операции со стандартизацией параметров свободного десневого трансплантата и короткий срок послеоперационного наблюдения (3 мес).

DOI: https://doi.org/10.17816/dent676886

ЗАКЛЮЧЕНИЕ

Исследование демонстрирует повышение эффективности хирургического лечения пациентов с дефицитом ширины прикреплённой кератинизированной слизистой оболочки в области дентальных имплантатов путём использования диодного лазера с длиной волны 980 нм по сравнению с традиционным методом вестибулопластики режущими инструментами. При использовании лазера отмечается более благоприятное течение послеоперационного периода и достигается больший прирост кератинизированной слизистой оболочки в области установленных дентальных имплантатов.

ДОПОЛНИТЕЛЬНАЯ ИНФОРМАЦИЯ

Вклад авторов. С.А. Калинин — хирургическое лечение пациентов, обзор литературы, сбор и анализ литературных источников, написание текста и редактирование статьи; С.В. Тарасенко — курация, обзор литературы, сбор и анализ литературных источников, подготовка и написание текста статьи. Авторы одобрили рукопись (версию для публикации), а также согласились нести ответственность за все аспекты работы, гарантируя надлежащее рассмотрение и решение вопросов, связанных с точностью и добросовестностью любой её части.

Этическая экспертиза. Данная публикация является оригинальным исследованием, на его проведение выдано заключение Локальным этическим комитетом ФГБОУ ВО «Первый Московский государственный медицинский университет имени И.М. Сеченова» Министерства здравоохранения Российской Федерации № 28-24 от 21.11.2024. Все участники добровольно подписали форму информированного согласия до включения в исследование. Протокол исследования не регистрировался.

Источники финансирования. Отсутствуют.

Раскрытие интересов. Авторы заявляют об отсутствии отношений, деятельности и интересов за последние три года, связанных с третьими лицами (коммерческими и некоммерческими), интересы которых могут быть затронуты содержанием статьи.

Оригинальность. При создании настоящей работы авторы не использовали ранее опубликованные сведения (текст, иллюстрации, данные).

Доступ к данным. Все данные, полученные в настоящем исследовании, доступны в статье.

Генеративный искусственный интеллект. При создании настоящей статьи технологии генеративного искусственного интеллекта не использовали.

Рассмотрение и рецензирование. Настоящая работа подана в журнал в инициативном порядке и рассмотрена по обычной процедуре. В рецензировании участвовали два внешних рецензента, член редакционной коллегии и научный редактор издания.

ADDITIONAL INFORMATION

Author contributions: S.A. Kalinin: investigation, resources, writing—original draft, writing—review & editing; S.V. Tarasenko: supervision, resources, writing—original draft. All authors approved the final version of the manuscript for publication and agreed to be accountable for all aspects of the work, ensuring that questions related to the accuracy or integrity of any part of the work are appropriately investigated and resolved.

Ethics approval: This publication reports original research approved by the Local Ethics Committee of the Federal State Budgetary Educational Institution of Higher Education The First Sechenov Moscow State Medical University, Ministry of Health of the Russian Federation (Approval No. 28–24, November 21, 2024). All participants provided written informed consent prior to inclusion in the study. The study protocol was not registered.

Funding sources: No funding.

Disclosure of interests: The authors have no relationships, activities, or interests for the last three years related to for-profit or not-for-profit third parties whose interests may be affected by the content of the article.

Statement of originality: No previously published material (text, images, or data) was used in this work.

Data availability statement: All data generated or analyzed during this study are included in this article.

Generative AI: No generative artificial intelligence technologies were used to prepare this article.

Provenance and peer review: This paper was submitted unsolicited and reviewed following the standard procedure. The peer review process involved two external reviewers, a member of the editorial board, and the in-house scientific editor.

СПИСОК ЛИТЕРАТУРЫ | REFERENCES

1. Magamadov MSh, Zernyaev DV, Didenko AYu, et al. Direct prosthetics on implants as a method of physical and social. *Medicina. Sociologija. Filosofija. Prikladnye issledovanija*. 2019;(2):21–25. (In Russ.) EDN: YVANKR

2. Tlupov IV, Hamid M, Fadel B. Prosthetics on dental implants. *Stolypin Annals*. 2022;4(4):35. EDN: SANGKN

3. Shukparov AB, Shomurodov KE, Mirkhusanova RS. Principles of directed bone regeneration: critical preoperative factors and success criteria. *Integrative Dentistry and Maxillofacial Surgery*. 2022;1(1):10–13. EDN: SBTTSI

4. Sanz-Martín I, Regidor E, Navarro J, et al. Factors associated with the presence of peri-implant buccal soft tissue dehiscences: A case-control study. *J Periodontol*. 2020;91(8):1003–1010. doi: 10.1002/JPER.19-0490 EDN: ZDGUYA

5. Veltri M, Ekestubbe A, Abrahamsson I, Wennström JL. Three-dimensional buccal bone anatomy and aesthetic outcome of single dental implants replacing maxillary incisors. *Clin Oral Implants Res*. 2016;27(8):956–963. doi: 10.1111/clr.12664

6. Chackartchi T, Romanos GE, Sculean A. Soft tissue-related complications and management around dental implants. *Periodontol 2000*. 2019;81(1):124–138. doi: 10.1111/prd.12287

7. Yuan X, Pei X, Chen J, et al. Comparative analyses of the soft tissue interfaces around teeth and implants: Insights from a preclinical implant model. *J Clin Periodontol*. 2021;48(5):745–753. doi: 10.1111/jcpe.13446 EDN: QOLNAA

8. Rozhnov SM, Lomakin MV. The experimental comparative study of teeth and dental implants. *Russian Journal of Stomatology*. 2018;11(3):18–24. doi: 10.17116/rosstomat20181103118 EDN: VKIRRJ

9. Ramanauskaite A, Obreja K, Müller KM, et al. Three-dimensional changes of a porcine collagen matrix and free gingival grafts for soft tissue augmentation to increase the width of keratinized tissue around dental implants: a randomized controlled clinical study. *Int J Implant Dent*. 2023;9(1):13. doi: 10.1186/s40729-023-00482-2 EDN: EVMCWW

10. Perussolo J, Matarazzo F, Dias DR, et al. The effect of brushing discomfort on peri-implant health in sites exhibiting inadequate keratinized mucosa width: A cross-sectional study. *Clin Oral Implants Res*. 2022;33(12):1212–1223. doi: 10.1111/clr.14003 EDN: LFSZQQ

11. Ramanauskaite A, Schwarz F, Sader R. Influence of width of keratinized tissue on the prevalence of peri-implant diseases: A systematic review and meta-analysis. *Clin Oral Implants Res*. 2022;33(Suppl. 23):8–31. doi: 10.1111/clr.13766 EDN: MMGWMX

12. Aizcorbe-Vicente J, Peñarrocha-Oltra D, Canullo L, et al. Influence of facial bone thickness after implant placement into the healed ridges on the remodeled facial bone and considering soft tissue recession: a systematic review. *Int J Oral Maxillofac Implants*. 2020;35(1):107–119. doi: 10.11607/jomi.7259 EDN: AMHFWE

13. Monje A, González-Martín O, Ávila-Ortiz G. Impact of peri-implant soft tissue characteristics on health and esthetics. *J Esthet Restor Dent*. 2023;35(1):183–196. doi: 10.1111/jerd.13003 EDN: QUTAER

14. Stepanov AG, Tkachenko ED, Apresyan SV, Batov RV. Evaluation of the clinical effectiveness of the use of a navigational surgical template in the vestibuloplasty protocol in patients with periodontal diseases. *Stomatologiia (Mosk).* 2022;101(4):38–46. doi: 10.17116/stomat202210104138 EDN: RBDMNQ

15. Meitner S, Papadimitriou D, Kotsailidi EA, et al. An alternative approach for vestibular extension using temporary coverage of epithelialized palatal grafts. *Quintessence Int*. 2020;51(4):286–292. doi: 10.3290/j.qi.a44141

16. Trunin DA, Vyrmaskin SI, Afanasev VV. Experience of using lasers for vestibuloplasty in pery-impant area. *Medical & Pharmaceutical Journal Pulse*. 2023;(6):87–92. doi: 10.26787/nydha-2686-6838-2021-23-6-87-92 EDN: ZLMBAW

17. Tonetti MS, Sanz M, Avila-Ortiz G, et al. Relevant domains, core outcome sets and measurements for implant dentistry clinical trials: The Implant Dentistry Core Outcome Set and Measurement (ID-COSM) international consensus report. *J Clin Periodontol*. 2023;50(Suppl. 25):5–21. doi: 10.1111/jcpe.13808

18. Rotundo R, Pancrazi GL, Grassi A, et al. Soft tissue substitutes in periodontal and peri-implant soft tissue augmentation: a systematic review. *Materials (Basel).* 2024;17(5):1221. doi: 10.3390/ma17051221 EDN: ATQAHI

19. Grudianov AI, Nikolaev AV. Comparative analysis of the long-term results of using different autografts and allografts to create a zone of keratinized gingiva during vestibuloplasty on the mandible. *Stomatology (Stomatologiya).* 2016;95(1):40–43. doi: 10.17116/stomat201695140-43 EDN: VPWGZZ

20. Brailovskaya TV, Vedyaeva AP, Kalinin RV, et al. Augmentation the width of a keratinized attached gingiva in patients with dental implantation. *Sechenov Medical Journal*. 2018;(4):5–15. doi: 10.26442/22187332.2018.4.5-15 EDN: VUTIMF

21. Morozova EA, Tarasenko SV, Eliseenko VI, Gutorova AM. Comparative assessment of oral mucosa regeneration after Nd:YAG laser radiation and mechanical injury in an experiment. *Medical Newsletter of Vyatka*. 2019;(2):34–42. (In Russ.) EDN: IXKXWX

22. Morozova EA, Tarasenko SV, Zhuravlev AN, et al. Clinical application of diode laser radiation for surgical treatment of patients with dental diseases. *I.P. Pavlov Russian Medical Biological Herald*. 2018;26(2):268–279. doi: 10.23888/PAVLOVJ2018262268-279 EDN: XSNXJB

23. Postnikov MA, Korchagina MS, Romanova TV, et al. Diode laser is a modern universal tool for a dentist. *Russian Journal of Stomatology*. 2023;16(1):35–41. doi: 10.17116/rosstomat20231601135 EDN: BRZPLV

24. Yeliseenko VI. Laser wounds: pathologic anatomy and pathogenesis. *Lazernaya meditsina*. 2017;21(4):5–11. doi: 10.37895/2071-8004-2017-21-4-5-10 EDN: YRENUI

25. Ameida FX, Cotrim KC, Kalil EC, et al. Is there an effective way to control pain perception after free gingival graft removal? A systematic review and meta-analysis. *Braz Dent J.* 2023;34(6):10–29. doi: 10.1590/0103-6440202305503 EDN: IZDXZE

ОБ АВТОРАХ

*** Калинин Сергей Алексеевич;**
адрес: Россия, 121059, Москва, ул. Можайский вал, д. 11;
ORCID: 0000-0002-0310-1873;
eLibrary SPIN: 7930-3209;
e-mail: medikas97@mail.ru

Тарасенко Светлана Викторовна, д-р мед. наук, профессор;
ORCID: 0000-0001-8595-8864;
eLibrary SPIN: 3320-0052;
e-mail: prof_tarasenko@rambler.ru

* Автор, ответственный за переписку / Corresponding author

AUTHORS' INFO

*** Sergey A. Kalinin;**
address: 11 Mozhajskij val st, Moscow, Russia, 121059;
ORCID: 0000-0002-0310-1873;
eLibrary SPIN: 7930-3209;
e-mail: medikas97@mail.ru

Svetlana V. Tarasenko, MD, Dr. Sci. (Medicine), Professor;
ORCID: 0000-0001-8595-8864;
eLibrary SPIN: 3320-0052;
e-mail: prof_tarasenko@rambler.ru