

Виолета Телмановна Ягупова¹, Татьяна Дмитриевна Дмитриенко²✉, Виктория Игоревна Керобян³

Волгоградский государственный медицинский университет, Волгоград, Россия

¹ violeta.yagupova@mail.ru

² ✉ svdmitrienko@volgmed.ru

³ vikerobyan@volgmed.ru

РАСПОЛОЖЕНИЕ ВЕРХНИХ ПЕРВЫХ ПРЕМОЛЯРОВ ОТНОСИТЕЛЬНО СТРЕСС-ОСИ BIMLER С УЧЕТОМ ВАРИАНТОВ ФИЗИОЛОГИЧЕСКОЙ ОККЛЮЗИИ И ОСОБЕННОСТЕЙ ПОДБОРОДОЧНОГО ВЫСТУПА

3.1.7. Стоматология

Аннотация. Вопросы определения методов ортодонтического лечения с удалением и без удаления зубов остаются актуальными до сегодняшнего дня. Особое место занимают методы с удалением первых премоляров, а ориентирование на положение стресс-оси Bimler является, пожалуй, единственным критерием определения метода экстракционной терапии. Однако сведений о положении линии Bimler с учетом индивидуальности зубочелюстной системы мы не встретили. **Цель.** Определить особенности расположения верхних первых премоляров относительно стресс-оси Bimler при различных трузизонных вариантах зубочелюстных дуг и широтных параметров подбородочного выступа. **Материал и методы.** Исследование было ретроспективным, с распределением на группы, учитывающие варианты физиологической протрузии и ретрузии резцов, а также широтные варианты подбородочного выступа, по заднему выступу которого проходила стресс-ось Bimler. С использованием компьютерной программы PowerPoint на фотографию телерентгенограммы вписывали круг, который проходил через переднюю и заднюю окклюзионную точку и верхнюю точку суставной головки. Из центра круга к задней выпуклости контура подбородочного симфиза проводили стресс-ось по Bimler. Визуально оценивали положение первых верхних премоляров относительно проведенного ориентира. **Результаты и обсуждение.** Отмечено, что при протрузионном положении резцов у людей с физиологическим прикусом отмечалось смещение первых премоляров кпереди от стресс-оси Bimler. В то же время расположение первых верхних премоляров позади или на линии Bimler у людей с ретрузионным типом дуг не является противопоказанием к экстракционным методам лечения. Ширина подбородочного выступа оказывала влияние на положение стресс-оси Bimler. **Заключение.** В ходе проведенного исследования установлено, что при мезотрузионном типе зубных дуг у людей с широкими вариантами подбородка расположение стресс-оси по Bimler позади верхних премоляров не является признаком их мезиального смещения относительно структур черепа. То же самое отмечено и при протрузионном типе дуг вне зависимости от ширины подбородочного выступа. Полученные данные могут быть определяющими при диагностике аномалий и выборе экстракционных и без экстракционных методов лечения.

Ключевые слова: физиологическая окклюзия, телерентгенография, стресс-ось по Bimler, варианты подбородочного выступа, физиологическая протрузия и ретрузия передних зубов

VOLGOGRAD SCIENTIFIC AND MEDICAL JOURNAL. 2025. VOL. 22, NO. 2. P. 50–56.

ORIGINAL ARTICLE

doi: <https://doi.org/10.19163/2658-4514-2025-22-2-50-56>

Violeta T. Yagupova¹, Tatyana D. Dmitrienko²✉, Viktoriya I. Kerobyan³

Volgograd State Medical University, Volgograd, Russia

¹ svdmitrienko@volgmed.ru

² ✉ violeta.yagupova@mail.ru

³ vikerobyan@volgmed.ru

LOCATION OF THE UPPER FIRST PREMOLARS RELATIVE TO THE BIMLER STRESS-AXIS IN VARIANTS OF PHYSIOLOGICAL OCCLUSION AND FEATURES OF THE CHIN PROTRUSION

3.1.7. Dentistry

Abstract. The issues of determining the methods of orthodontic treatment with and without tooth extraction remain relevant to this day. A special place is occupied by methods with the removal of the first premolars, and the orientation to the position of the Bimler stress-axis is perhaps the only criterion for determining the method of extraction therapy. However, we have not found any information about the position of the Bimler line, taking into account the individuality of the dentition-jaw system. Purpose. To determine the location of the upper first premolars relative to the Bimler stress-axis in different trusal variants of the dentoalveolar arches and latitudinal parameters of the chin protrusion. **Material and methods.** The study was retrospective, with distribution into groups that took into account variants of physiological protrusion and incisor retrusion, as well as latitudinal variants of the chin protrusion, along the posterior protrusion of which the Bimler stress-axis passed. Using the computer program PowerPoint, a circle was inscribed on the photo of the telerradiograph, which passed through the anterior and posterior occlusal points and the upper point of the articular head. From the center of the circle to the posterior convexity of the contour of the chin symphysis, the Bimler stress axis was drawn. The position of the first upper premolars relative to the landmark was visually assessed. **Results and discussion.** It was noted that with the protrusive position of the incisors, in people with physiological occlusion, there was a displacement of the first premolars anterior to the Bimler stress axis. At the same time, the location of the first upper premolars behind or on the Bimler line, in people with retrusion-type arches, is not a contraindication to extraction treatments. The width of the chin protrusion influenced the position of the Bimler stress-axis. **Conclusion.** In the course of the study, it was found that in the mesotrusal type of dental arches, in people with wide chin variants, the location of the Bimler stress-axis behind the upper premolars is not a sign of their mesial displacement relative to the structures of the skull. The same is noted for the protrusive type of arches, regardless of the width of the chin protrusion. The data obtained can be decisive in the diagnosis of anomalies and the choice of extraction and non-extraction methods of treatment.

Keywords: *physiological occlusion, telerradiography, Bimler stress-axis, chin protrusion options, physiological protrusion and retrusion of anterior teeth*

Удаление первых премоляров является одним из методов лечения аномалий окклюзии в сагиттальном направлении. Специалисты обращают внимание на влияние экстракционной терапии на эстетику лица и форму зубочелюстных дуг. Особенно негативное последствие отмечено при одностороннем удалении одного из премоляров, приводящее к асимметрии зубных дуг [1]. Специалистами представлены данные о последствиях подобного лечения. При асимметричных формах предложены варианты компенсаторного удаления антимера либо протетическое восстановление целостности зубного ряда [2].

В основе выбора методов экстракционного и безэкстракционного метода лечения лежат методы биометрической диагностики [3]. В данной работе представлены сведения о вариантах физиологической окклюзии, отличающиеся типологическими особенностями трузионного положения резцов. Представлены сведения об особенностях физиологических вариантов protrusion и retrusion передних зубов, при которых отмечается смещение межрезцовой точки в сагиттальном направлении. Представлены особенности размеров зубных дуг при различных гнатических типах [4].

Методы биометрии позволяют не только выбирать методы лечения, но и подбирать торковую пропись брекетов и размеры металлических дуг при использовании техники эджуайс [5, 6]. Безусловно, положение передних зубов отражается

на эстетике гнатического отдела лица, в частности, расположение губ [7]. Указано, что при физиологической protrusion отмечается смещение верхней губы кпереди по отношению к назально-субназальной вертикали, а при retrusionных типах – кзади.

Особое место при выборе методов удаления премоляров занимает период сменного прикуса, когда для создания места для ретенированного клыка проводят удаление соседнего премоляра. В то же время специалисты обращают внимание на индивидуальную изменчивость в сменном прикусе [8].

На особенности гнатического отдела лица оказывают влияние врожденные и наследственные заболевания. В частности, при недифференцированных формах дисплазии отмечается уменьшение высоты назального отдела лица, изменение формы твердого нёба, сужение зубных дуг [9, 10].

Следует отметить, что методы рентгенологической диагностики являются обязательными для постановки ортодонтического диагноза [11].

Одним из критериев определения показаний к удалению премоляров при ортодонтическом лечении является метод Bimler, основанный на построении круга через окклюзионные точки и суставную головку нижней челюсти. Поэтому не маловажное значение имеют методы анализа положения костных структур сустава [12]. Учитывая некоторые недостатки телерентгено-

граммы, на которой не всегда удается определить некоторые структуры из-за наложения рядом расположенных костей лица, предложены методы совмещения телерентгенограммы с фрагментами конусно-лучевой томограммы. Предложены алгоритмы совершенствования анализа телерентгенограмм [13].

Положение суставной головки определяет положение кранио-фациальной линии, отделяющей лицевой череп от мозгового [14]. В то же время положение окклюзионных точек определяет положение окклюзионной линии [15, 16].

Несмотря на то, что стресс-ось Bimler определяет показания к удалению первых премоляров, приведенный анализ литературы показал многообразие форм зубочелюстных дуг физиологического прикуса и влияние на их расположение многочисленных факторов. Однако в литературных источниках мы не встретили сведений о положении первых верхних премоляров по отношению к линии Bimler при различных индивидуальных особенностях челюстно-лицевой области, что и определило цель работы.

ЦЕЛЬ РАБОТЫ

Определить особенности расположения верхних первых премоляров относительно стресс-

оси Bimler при различных трузионных вариантах зубочелюстных дуг и широтных параметров подбородочного выступа.

МЕТОДИКА ИССЛЕДОВАНИЯ

Исследование носило ретроспективный анализ телерентгенограмм, полученных у людей, имеющих основные ключи физиологической окклюзии.

Анализ снимков проводили с использованием традиционного построения стресс-оси по Bimler. Для удобства построения использовали компьютерную программу PowerPoint. Основными точками для построения круга были передняя (vPOcP) и дистальная (hPOcP) окклюзионные точки, а также верхняя выпуклость суставной головки (Cond).

Вставка из программы в виде овала накладывалась на фотографию рентгенограммы и ручным способом растягивалась так, чтобы получился круг, проходящий через обозначенные реперные точки.

Центр окружности O, соединяющей точку рецезового перекрытия с жевательной поверхностью зубов и серединой суставных головок, соединяли с выступающей точкой Sm на внутреннем контуре подбородка (рис. 1).

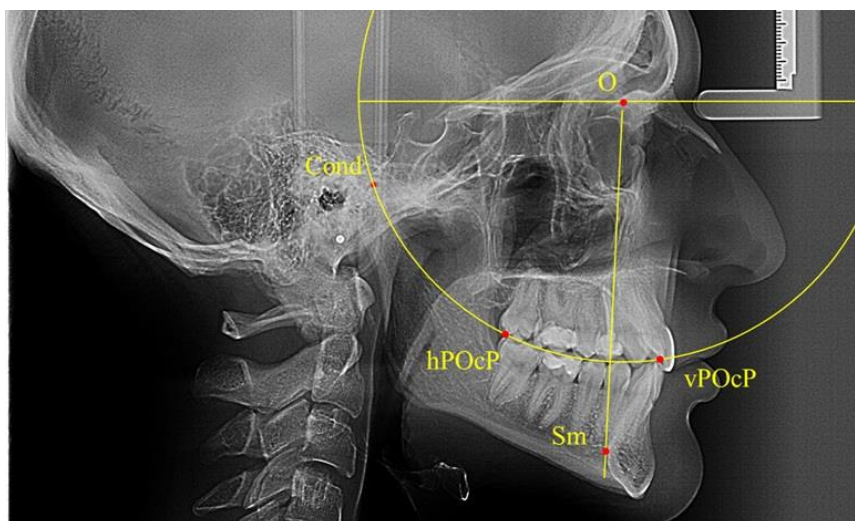


Рис. 1. Метод анализа ТРГ по Bimler

В норме, по результатам исследования автора, линия Bimler проходила по вертикальной оси первых премоляров, что мы также расценивали как оптимальное их расположение.

С учетом особенностей индивидуальности морфологии зубочелюстной системы, а именно вариативности размеров подбородочного вы-

ступа и особенностей трузионного положения резцов, определяемого с помощью известных методов исследования, рентгенограммы распределяли по группам. Группы были сформированы с учетом ширины подбородка по признакам: широкий, узкий и средний. По трузионному типу: протрузионный, ретрузионный и мезотрузионный.

Положение премоляров оценивали визуально, по отношению к линии Bimler.

РЕЗУЛЬТАТЫ ИССЛЕДОВАНИЯ И ИХ ОБСУЖДЕНИЕ

Результаты исследования рентгенограмм с мезотрузионным типом резцов показали, что линия Bimler проходила позади первых премоляров у людей с широким типом подбородочного выступа, однако окклюзия была физиологической и не требовала удаления премоляров, что носило рекомендательный характер при проведении подобных исследований при аномалиях прикуса. У людей со средними формами подбородочного выступа линия Bimler проходила впереди первых премоляров (рис. 2).

Аналогичная ситуация была у людей и с узкими вариантами подбородочного выступа.

Таким образом, при мезотрузионном типе зубочелюстных дуг расположение премоляра впереди линии Bimler при широких вариантах подбородка не может быть критерием выбора экстракционных методов лечения.

В группе рентгенограмм, выделенных по признаку протрузионного положения резцов, также проводилось распределение на подгруппы с учетом широтных размеров подбородочного выступа.

Анализ результатов показал, что практически при всех вариантах подбородочного выступа в данной группе исследования первые премоляры, как правило, располагались впе-

ди стресс-оси Bimler. Рентгенограммы пациентов с протрузионным положением резцов при среднем и узком варианте подбородочного выступа представлены на рис. 3.

Таким образом, для людей с протрузионным типом зубочелюстных дуг характерно расположение первых премоляров впереди стресс-оси, и этот показатель не может быть использован в качестве выбора метода лечения аномалий для данной группы исследования вне зависимости от формы подбородочного выступа.

В группе рентгенограмм с ретрузионным положением резцов также проводилось распределение на подгруппы с учетом широтных размеров подбородочного выступа.

Анализ результатов показал, что практически при всех вариантах подбородочного выступа в данной группе исследования первые премоляры, как правило, располагались либо на стресс-оси Bimler, либо позади. Рентгенограммы пациентов с ретрузионным положением резцов при широком и среднем варианте подбородочного выступа представлены на рис. 4.

Таким образом, для людей с ретрузионным типом зубочелюстных дуг характерно расположение первых премоляров позади стресс-оси либо на средней линии, и этот показатель не может быть использован в качестве выбора метода лечения аномалий для данной группы исследования вне зависимости от формы подбородочного выступа.

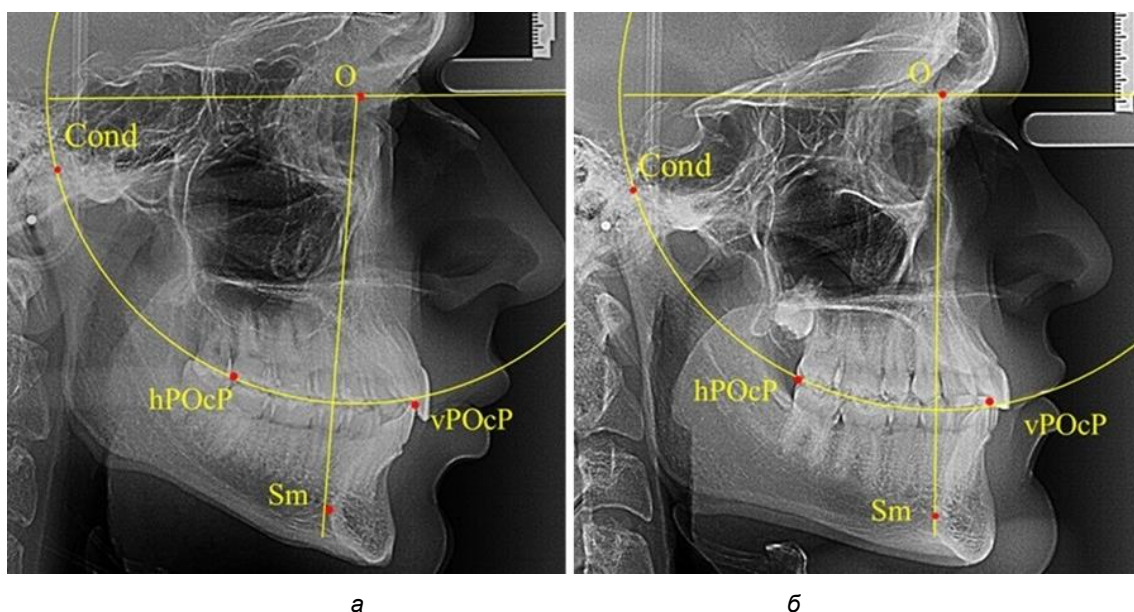
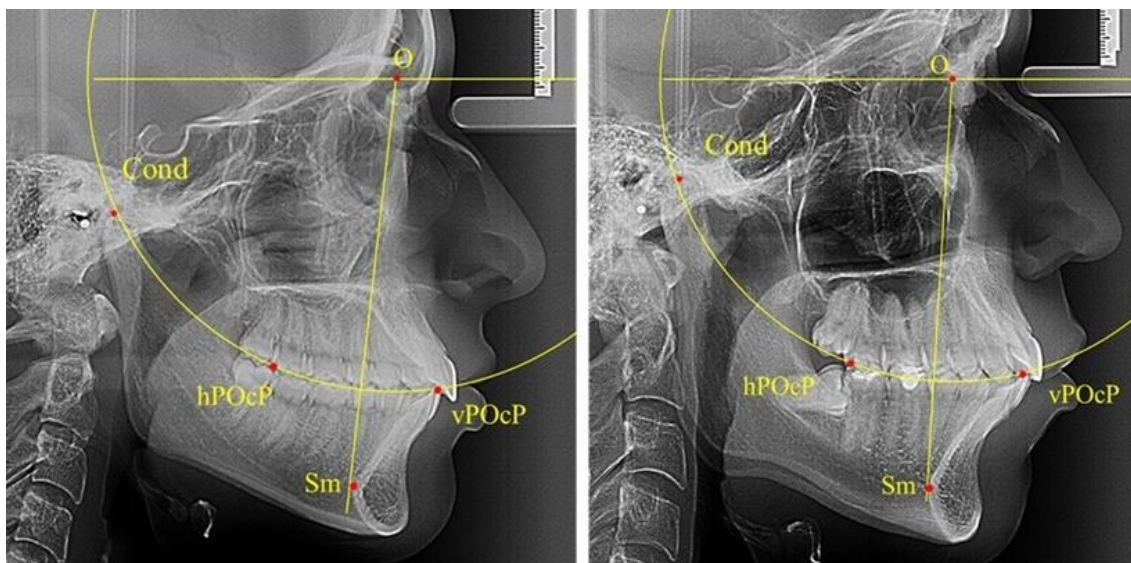


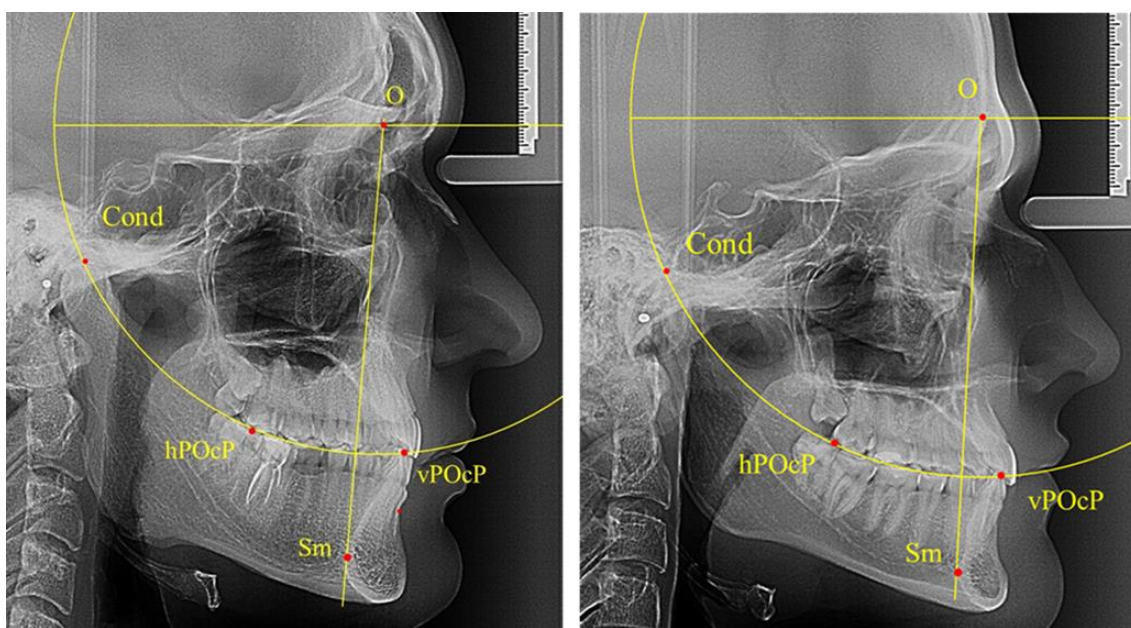
Рис. 2. Положение первых верхних премоляров при мезотрузии с широкими (а) и средними (б) размерами подбородка



а

б

Рис. 3. Положение первых верхних премоляров при протрузии со средними (а) и узкими (б) размерами подбородка



а

б

Рис. 4. Положение первых верхних премоляров при ретрузии с широкими (а) и средними (б) размерами подбородка

Результаты проведенного исследования показали зависимость расположения первых премоляров от положения передних зубов и вариабельности расположения межрезцово-й точки. Отмечено, что при протрузионном положении резцов у людей с физиологическим прикусом смещение первых премоляров кпереди от стресс-оси Vimler не может быть показанием к удалению первых премоляров при патологиче-

ской окклюзии с однотипными зубными дугами. В то же время расположение первых верхних премоляров позади или на линии Vimler у людей с ретрузионным типом дуг также не является противопоказанием к экстракционным методам лечения.

Ширина подбородочного выступа также оказывает влияние на положение стресс-оси Vimler.

ЗАКЛЮЧЕНИЕ

В ходе проведенного исследования установлено, что при мезотрузионном типе зубных дуг у людей с широкими вариантами подбородка расположение стресс-оси по Bimler позади верхних премоляров не является признаком их мезиально-

го смещения относительно структур черепа. То же самое касается и протрузионного типа дуг вне зависимости от ширины подбородочного выступа. Полученные данные могут быть определяющими при диагностике аномалий и выборе экстракционных и безэкстракционных методов лечения.

СПИСОК ИСТОЧНИКОВ

1. Давыдов Б. Н., Порфириади́с М. П., Ведешина Э. Г. Особенности тактики и принципов ортодонтического лечения пациентов с асимметрией зубных дуг, обусловленной различным количеством антимеров (Часть II). *Институт стоматологии*. 2018;1(78):70–73.
2. Кочконян Т. И., Шка́рин В. В., Доменюк Д. А., Потрясова А. М. Стратегия ортодонтического лечения у пациентов с асимметрией зубных дуг в диагональном направлении с учетом краниофациальной морфологии. *Медицинский алфавит*. 2021;2:56–63.
3. Дмитриенко С. В., Шка́рин В. В., Дмитриенко Т. Д. Методы биометрического исследования зубочелюстных дуг. Волгоград : Издательство ВолгГМУ, 2022. 220 с.
4. Дмитриенко С. В., Давыдов Б. Н., Доменюк Д. А., Иванюта С. О. Морфометрический анализ взаимоотношений базовых размеров зубных дуг с учетом индивидуальных гнатических типов. *Медицинский алфавит*. 2019;5(380):37–44.
5. Давыдов Б. Н., Доменюк Д. А., Ведешина Э. Г. Биометрическое обоснование основных линейных размеров зубных дуг для определения тактики ортодонтического лечения техникой эджуайс (часть I). *Институт стоматологии*. 2016;1(70):76–78.
6. Доменюк Д. А., Давыдов Б. Н., Ведешина Э. Г., Гаглоева Н. Ф., Налбандян Л. В. Определение особенностей выбора металлических дуг и прописи брекетов при лечении техникой эджуайс (Часть I). *Институт стоматологии*. 2015;4(69):92–93.
7. Давыдов Б. Н., Доменюк Д. А., Кочконян Т. С., Порфириади́с М. П. Особенности положения губ у людей с различными типами профиля лица в концепции эстетической стоматологии. *Институт стоматологии*. 2022;2(95):72–74.
8. Давыдов Б. Н., Кочконян Т. С., Доменюк Д. А. Индивидуальная анатомическая изменчивость зубных дуг в периоде сменного прикуса при оптимальных окклюзионных соотношениях. *Медицинский алфавит*. 2022;2:86–94.
9. Harutyunyan Yu., Kondratyeva T. S., Domenyuk D. A., Domenyuk S. D. Undifferentiated connective tissue dysplasia as a key factor in pathogenesis of maxillofacial disorders in children and adolesce. *Archiv EuroMedica*. 2020;10(2):83–94.
10. Давыдов Б. Н., Доменюк Д. А., Кондратьева Т. А., Арутюнян Ю. С. Кефалометрические особенности проявления дисплазии соединительной ткани у детей и подростков. *Стоматология детского возраста и профилактика*. 2020;3(75):174–183.
11. Доменюк Д. А., Давыдов Б. Н., Лепилин А. В., Фомин И. В. Изучение морфологии, способов сопоставления зубных и альвеолярных дуг по результатам антропометрии и конусно-лучевой компьютерной томографии (Часть I). *Институт стоматологии*. 2018;2(79):68–72.
12. Domenyuk D. A., Dmitrienko S. V., Domenyuk S. D., Kharatyunyan Yu. Structural arrangement of the temporomandibular joint in view of the constitutional anatomy. *Archiv EuroMedica*. 2020;10(1):128–138.
13. Давыдов Б. Н., Доменюк Д. А., Иванюта О. О. Совершенствование алгоритмов визуализации структур челюстно-лицевой области при использовании современных методов лучевой диагностики (Часть I). *Институт стоматологии*. 2019;3(84):56–59.
14. Shkarin V. V., Grinin V. M., Khalfin R. A., Domenyuk D. A. Craniofacial line of telerradiography and its meaning at cephalometry. *Archiv EuroMedica*. 2019;9(2):84–85.
15. Shkarin V. V., Kochkonyan T. S., Domenyuk D. A. Occlusal plane orientation in patients with dentofacial anomalies based on morphometric cranio-facial measurements. *Archiv EuroMedica*. 2021;11(1):116–121.
16. Фомин И. В., Михальченко А. Д., Юхнов И. Н. Алгоритм построения окклюзионной плоскости и определения расположения окклюзионных точек на боковой телерентгенограмме. *Волгоградский научно-медицинский журнал*. 2023;20(4):44–50.

REFERENCES

1. Davydov B. N., Porfiriadis M. P., Vedeshina E. G. Features of Tactics and Principles of Orthodontic Treatment of Patients with Asymmetry of Dental Arches Caused by a Different Number of Antimers (Part II). *Institut stomatologii = Institute of Dentistry*. 2018;1(78):70–73. (In Russ).

2. Kochkonyan T. I., Domeniuk D. A., Potryasova A. M. Strategy of orthodontic treatment in patients with asymmetry of dental arches in the diagonal direction, taking into account craniofacial morphology. *Medicinskiy alfavit = Medical Alphabet*. 2021;2:56–63. (In Russ).
3. Dmitrienko S. V., Shkarin V. V., Dmitrienko T. D. Methods of biometric study of dentofacial arches. Volgograd : VolgSMU Publishing House, 2022. 220 p. (In Russ).
4. Davydov B. N., Domeniuk D. A., Ivanyuta S. O. Morphometric analysis of the relationship between the basic dimensions of dental arches taking into account individual gnathic types. *Medicinskiy alfavit = Medical Alphabet*. 2019;5(380):37–44.
5. Davydov B. N., Domyuk D. A., Vedeshina E. G. Biometric substantiation of the main linear dimensions of dental arches for determining the tactics of orthodontic treatment using the Edgewais technique (Part I). *Institut stomatologii = Institute of Dentistry*. 2016;1(70):76–78.
6. Domeniuk D. A., Davydov B. N., Vedeshina E. G., Gagloeva N. F., Nalbandyan L. V. Determination of the Features of the Selection of Metal Arches and the Prescription of Braces in Treatment with the Edgewais Technique (Part I). *Institut stomatologii = Institute of Dentistry* 2015;4(69):92–93.
7. Davydov B. N., Domeniuk D. A., Kochkonyan T. S., Porfiriadis M. P. Features of lip position in people with different types of facial profile in the concept of aesthetic dentistry. *Institut stomatologii = Institute of Dentistry*. 2022;2(95):72–74. (In Russ).
8. Davydov B. N., Kochkonyan T. S., Domyuk D. A., Dmitrienko T. D. Individual anatomical variability of dental arches in the period of removable occlusion at optimal occlusal ratios. *Medicinskiy alfavit = Medical Alphabet*. 2022;2:86–94. (In Russ).
9. Harutyunyan Yu., Kondratyeva T. S., Domyuk D. A., Domyuk S. D. Undifferentiated connective tissue dysplasia as a key factor in pathogenesis of maxillofacial disorders in children and adolescence. *Archiv EuroMedica*. 2020;10(2):83–94.
10. Davydov B. N., Domeniuk D. A., Kondratyeva T. A., Arutyunyan Yu. S. Cephalometric features of connective tissue dysplasia in children and adolescents. *Stomatologiya detskogo vozrasta I profilaktika = Pediatric Dentistry and Prevention*. 2020;3(75):174–183. (In Russ).
11. Domeniuk D. A., Davydov B. N., Lepilin A. V., Fomin I. V. Study of morphology, methods of comparison of dental and alveolar arches based on the results of anthropometry and cone-beam computed tomography (Part I). *Institut stomatologii = Institute of Dentistry*. 2018;2(79):68–72. (In Russ).
12. Domyuk D. A., Dmitrienko S. V., Domyuk S. D., Kharatyunyan Yu. Structural arrangement of the temporomandibular joint in view of the constitutional anatomy. *Archiv EuroMedica*. 2020;10(1):128–138.
13. Davydov B. N., Domeniuk D. A., Ivanyuta O. O. Improvement of Algorithms for Visualization of Maxillofacial Structures Using Modern Methods of Radiation Diagnostics (Part I). *Institut stomatologii = Institute of Dentistry*. 2019;3(84):56–59. (In Russ).
14. Shkarin V. V., Grinin V. M., Khalfin R. A., Domyuk D. A. Craniofacial line of telerradiography and its meaning at cephalometry. *Archiv EuroMedica*. 2019;9(2):84–85.
15. Shkarin V. V., Kochkonyan T. S., Domyuk D. A. Occlusal plane orientation in patients with dentofacial anomalies based on morphometric cranio-facial measurements. *Archiv EuroMedica*. 2021;11(1):116–121.
16. Fomin I. V., Mikhalchenko A. D., Yukhnov I. N. Algorithm for constructing the occlusal plane and determining the location of occlusal points on a lateral telerradiography. *Volgogradskiy nauchno-medicinskiy jurnal = Volgograd Scientific and Medical Journal*. 2023;20(4):44–50. (In Russ).

ИНФОРМАЦИЯ ОБ АВТОРАХ

В. Т. Ягупова – кандидат медицинских наук, доцент

Т. Д. Дмитриенко – кандидат медицинских наук, доцент

В. И. Керобян – клинический ординатор

Авторы заявляют об отсутствии конфликта интересов. Этические требования соблюдены. Текст не сгенерирован нейросетью.

Статья поступила в редакцию 20.02.2025; одобрена после рецензирования 25.04.2025; принята к публикации 15.05.2025.

INFORMATION ABOUT THE AUTHORS

V. T. Yagupova – Candidate of Medical Sciences, Associate Professor

T. D. Dmitrienko – Candidate of Medical Sciences, Associate Professor

V. I. Kerobyan – Clinical Resident

The authors declare no conflict of interest. Ethical requirements are met. The text is not generated by a neural network.

The article was submitted 20.02.2025; approved after reviewing 25.04.2025; accepted for publication 15.05.2025.